

## Subcutaneous emphysema before extubation in mandible fracture: case report

case report

### Abstract

**Introduction:** Subcutaneous emphysema refers to the presence of air or gas in the subcutaneous tissue, which creates the sense of creptation when touched.

**Case report:** A 4-year-old boy was hospitalized for pediatric medical center Tehran university of medical sciences, due to left-wing condyle fracture and mandibular symphysis. Following the completion of surgeries and surrogate procedures, and before the tube was removed, a sudden bilateral swelling of the face and neck from the Temporal to Supraclavicles area was observed, the patient was under precise and momentary supervision at the ICU for three days and was able to control the potential pneumothorax for the patient, Chest Tube It was embedded and discharged due to decreased symptoms of emphysema and facial swelling.

**Conclusion:** Patients with SCE due to the potential for the development of complications, such as blockage of airway, should be closely monitored and the simultaneous deviation of tissues can make it difficult to intubate. Knowing these factors and understanding this can have a very effective role in patient management.

**Keywords:** Subcutaneous emphysema, Mandibular fracture, Intubation

**Mohammadi F<sup>1,2</sup>**  
**Mortazavi M<sup>3</sup>**  
**Bahrami N<sup>1,2\*</sup>**

1. Craniomaxillofacial Research center, Tehran University of Medical Sciences, Tehran, Iran.

2. Oral and Maxillofacial Surgery Department, School of Dentistry, Tehran University of Medical Sciences, Tehran, Iran.

3. Post graduate student of Oral and Maxillofacial Surgery

Corresponding Author:  
[n-bahrami@sina.tums.ac.ir](mailto:n-bahrami@sina.tums.ac.ir)

## آمفیزم ساب کوتانئوس قبل از اکستوباسیون در بیمار با شکستگی مندیبل: گزارش مورد

### گزارش مورد

### چکیده

<p>فرنوش محمدی<sup>۱*</sup> مصطفی مرتضوی<sup>۲</sup> نغمه بهرامی<sup>۱*</sup></p> <p>۱. مرکز تحقیقات جراحی های فک و صورت، دانشگاه علوم پزشکی تهران، تهران ایران.</p> <p>۲. گروه جراحی فک و صورت دانشکده دندانپزشکی دانشگاه علوم پزشکی تهران، تهران، ایران.</p> <p>۳. دستیار تخصصی جراحی فک و صورت دانشکده دندانپزشکی دانشگاه علوم پزشکی تهران، تهران، ایران.</p> <p>نویسنده مسئول: نغمه بهرامی <a href="mailto:n-bahrami@sina.tums.ac.ir">n-bahrami@sina.tums.ac.ir</a></p> <p>تاریخ دریافت: ۹۷/۲/۲۰ تاریخ پذیرش: ۹۷/۶/۱۹</p>	<p><b>مقدمه:</b> آمفیزم ساب کوتانئوس به حضور هوا یا گاز در بافت های زیر جلدی اطلاق می شود که در هنگام لمس، حس کریپیتوس را ایجاد می کند.</p> <p><b>گزارش مورد:</b> پسر بچه ۴ ساله به علت شکستگی کنذیل سمت چپ و سمفیز مندیبل در بیمارستان مرکز طبی کودکان دانشگاه علوم پزشکی تهران تحت جراحی قرار گرفت. پس از اتمام پروسیجرهای جراحی و سوچورینگ و قبل از خارج کردن لوله، تورم ناگهانی دو طرفه صورت و گردن از ناحیه تمپورال تا سوپراکلاویکل مشاهده شد، بیمار سه روز در ICU تحت نظارت دقیق و لحظه ای بود و جهت کنترل پنوموتوراکس احتمالی برای بیمار Chest Tube تعبیه شد و با توجه به کاهش علائم آمفیزم و بهبود تورم صورت مرخص شد.</p> <p><b>نتیجه گیری:</b> بیماران مبتلا به Subcutaneous emphysema (SCE) به علت پتانسیل توسعه عوارض مانند مسدود شدن راه هوایی باید تحت نظارت مستقیم و نزدیک باشند و انحراف همزمان بافت ها می تواند اینتوباسیون را مشکل سازد. آگاهی از این عوامل و درک این موضوع میتواند در مدیریت بیمار نقش بسیار موثری داشته باشد.</p> <p><b>کلمات کلیدی:</b> آمفیزم ساب کوتانئوس، شکستگی مندیبل، انتوباسیون</p>
---	--

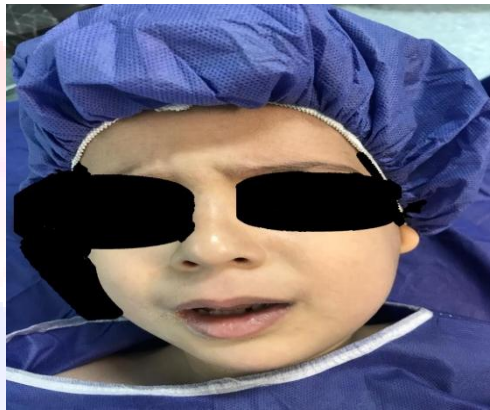ونتیلیاسیون مکانیکی می تواند باعث ایجاد پنوموتوراکس و پنومومدیاستینوم و آمفیزم ساب کوتانئوس شود (۱۱-۱۴). شکستگی مندیبل یکی از شکستگی های شایع ناحیه فک و صورت محسوب شده و مواردی از آمفیزم ساب کوتانئوس بعد از آن مشاهده شده است، شیوع شکستگی مندیبل حدود ۵۰-۲۰٪ از کل شکستگی های صورت در دوران کودکی است (۱۵). شکستگی مندیبل در کودکان به علت سیستم دندانی ناکامل و رشد مندیبل متفاوت از شکستگی مندیبل در بالغین است (۱۶). شایع ترین محل شکستگی مندیبل در کودکان ناحیه کنذیل و سپس به ترتیب ناحیه سمفیز/پاراسمفیز، انگل و بادی مندیبل است (۱۷، ۱۸).

**گزارش مورد:** آمفیزم ساب کوتانئوس به حضور هوا یا گاز در بافت های زیر جلدی اطلاق می شود که در هنگام لمس، حس کریپیتوس را ایجاد می کند (۱). آمفیزم ساب کوتانئوس صورت و گردن در مواردی گزارش شده است، از جمله: شکستگی های صورت (۲-۴) تزریقات داخل دهانی (۵) کشیدن دندان (۶) استفاده از وسایل دندانپزشکی با سرعت بالا و هوا (۷) عوارض جراحی به دنبال استئوتومی ماگزیلا و مندیبل (۸، ۹) ایجاد فشار مثبت حین ونتیلیاسیون در بیمار با پارگی مخاط به دنبال تروما به مسیر هوایی حین انتوباسیون اندوتراکئال (۱) و جراحی (۱۰) TMJ، انتوباسیون اندوتراکئال و

(شکل ۱). بیمار از درد ناحیه فک و عدم توانایی در باز کردن دهان شکایت داشت. معاینات فیزیکی اولیه پارگی در ناحیه پوست صورت (زیر چانه) را نشان می داد و در مخاط گونه و لب هیچ گونه پارگی مشاهده نشد. محدودیت در باز کردن دهان مشهود بود (MIO:10mm) معاینات داخل دهانی شکستگی یا Missing دندانی را نشان نمی داد ولی پارگی در زبان (۴cm) و در مخاط بین دندان های A و B سمت چپ و لقی این دندان ها مشاهده شد.

هدف از این گزارش مورد ارائه به مورد آمفیزم ساب کوتانئوس به دنبال درمان یک مورد شکستگی مندیبل در یک کودک قبل از اکستیوب کردن و پایان بی هوشی میباشد.

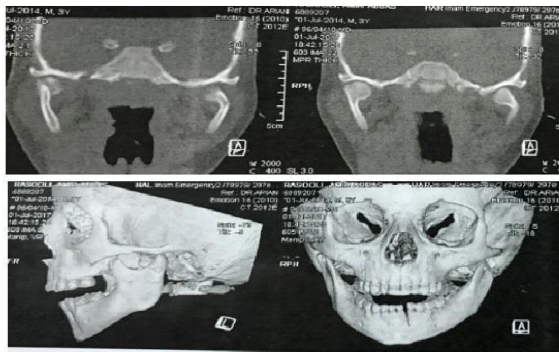
**معرفی مورد:** یک پسر بچه سالم ۴ ساله که بعلت تروما به دنبال سقوط از ارتفاع حین بازی کردن دچار شکستگی های کنديل سمت چپ و سمفیز مندیبل شده بود و به جهت درمان شکستگی ها در بیمارستان مرکز طبی کودکان (دانشگاه علوم پزشکی تهران) بستری شده بود.



شکل ۱: بیمار قبل از انجام پروسیجرهای جراحی

(شکل ۲) طول راموس در سمت دارای شکستگی کنديل کاهش یافته بود. در گرافی شکستگی تاج یا ریشه دندان ها دیده نشد.

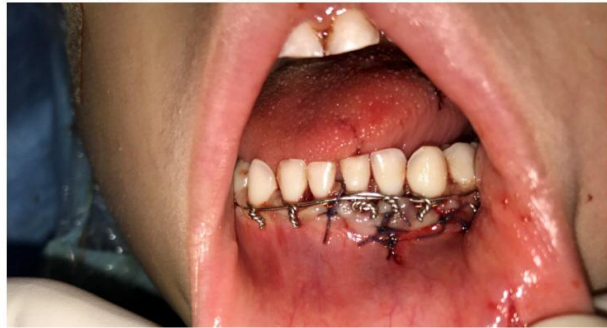گرافی ها (سی تی اسکن و 3D) جابه جایی اندک شکستگی سمفیز و جا به جایی میال شکستگی کنديل را نشان می داد.



شکل ۲: تصاویر رادیوگرافی بیمار قبل از جراحی

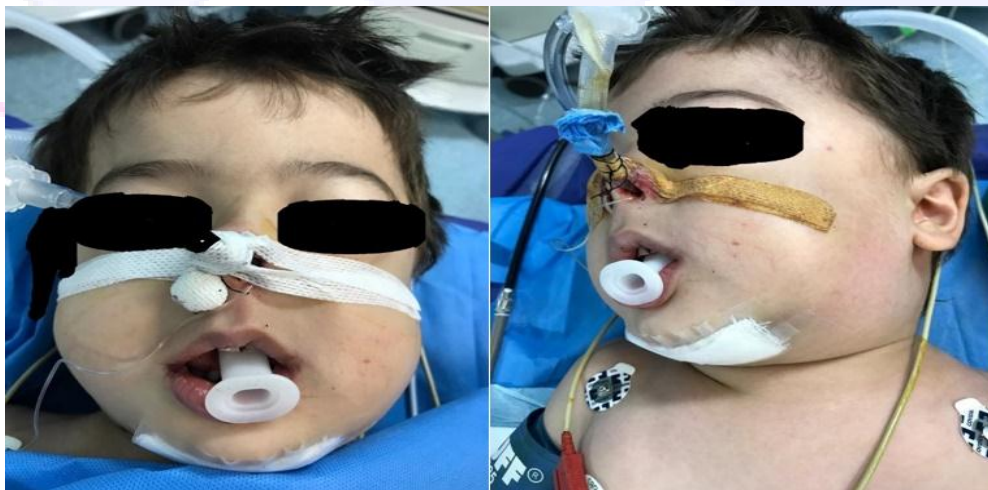انجام شد. لوله شماره ۵ از همان نوستریل و به کمک لارنگوسکوپ با دید مستقیم از دهان به تراشه هدایت شد. بی هوشی با ایزوفلوران، نیتروس اکساید / اکسیژن Open Reduction and Wire تکنیک (۳۰/۷۰) حفظ شد. تکنیک Fixation (Essing Wiring) از طریق اپروچ داخل دهانی (سالکولار) جهت مدیریت شکستگی انتخاب شد. (شکل ۳)

بیمار صبح به اتاق عمل منتقل شد و بینی جهت انتوباسیون اندوتراکئال با قطره لیدوکائین و فنیل افرین آماده شد. بعد از پره اکسیژناسیون، پس از القاء بی هوشی لوله شماره ۵،۵ (RAE) پس از دو بار تلاش با فشار ملایم از نوستریل سمت چپ جهت عبور از نازوفارنکس رد نشد. سپس لوله خارج شد و ونتیلاسیون با ماسک اکسیژن



درمان Close و فیزیوتراپی گرفته شد. پس از اتمام پروسیجرهای جراحی و سوچورینگ و قبل از خارج کردن لوله، تورم ناگهانی دو طرفه صورت و گردن از ناحیه تمپورال تا سوپراکلاویکل مشاهده شد. (شکل ۴)

شکل ۳: درمان شکستگی شکستگی های کنديل سمت چپ و سمفیز منديبل با استفاده از تکنیک Essing Wiring پارگی داخل دهانی با نخ ویکریل ۰/۴ و زیر چانه با نخ نایلون ۰/۵ سوچور گردید و جهت درمان شکستگی کنديل تصمیم به



شکل ۴: تورم دوطرفه صورت و گردن از ناحیه تمپورال تا سوپراکلاویکل

تورم در لمس سفت و با علامت کریپیتوس بود. با مشورت با متخصصین بی هوشی، گوش و حلق و بینی و جراحان فک و صورت تصمیم گرفته شد که بیمار را نمی توان در حال حاضر به صورت ایمن اکستیبوب کرد و جهت کنترل راه هوایی، اینتوباسیون اندوتراکئال ادامه داشته باشد و یا تراکئوستومی انجام شود. chest X-Ray در اتاق عمل انجام شد و با توجه به پایدار بودن علائم حیاتی بیمار و نرمال بودن ABG و کاپنوگرافی و SpO<sub>2</sub> و HR و BP و با مشورت با متخصصین بی هوشی و گوش و حلق و بینی و با توجه به سن کم بیمار تصمیم بر این شد که اینتوباسیون نازال بیمار حفظ شود و به ICU جهت مانیتورینگ دقیق و جلوگیری از اختلال در راه هوایی منتقل شود. بیمار حدود سه روز در ICU تحت نظارت دقیق و لحظه ای بود و جهت کنترل پنوموتوراکس احتمالی برای بیمار Chest Tube تعبیه شد و با توجه به کاهش علائم آمفیزم و بهبود تورم صورت و سوپراکلاویکل Chest Tube بیمار خارج شد و بیمار بعد از سه روز اکستیبوب شد و با حال عمومی مطلوب و علائم حیاتی پایدار از ICU مرخص و به بخش منتقل شد. بیمار پس از سه روز مراقبت در بخش و اطمینان از بهبود شرایط از بیمارستان ترخیص شد.

**نتیجه گیری:** پدیده SCE جدید نیست و اولین بار توسط Turnbull در سال ۱۹۰۰ گزارش شد (۱۹). اگر چه اغلب موارد SCE با استفاده از توربین های هوا با سرعت بالا مرتبط است، اما ارتباط آن با شکستگی استخوان های صورت به خصوص سینوس های پاراناژال نیز وجود دارد. گزارش های متعددی از موارد تروما به راه هوایی حین

تلاش برای لوله گذاری سخت اندوتراکئال که منجر به پاره شدن مخاط، بیشتر در هایپوفارنکس و تراشه و مری گردنی شده است، وجود دارد. که به دنبال آن SCE حین فشار مثبت ونتیلاسیون رخ داده است. SCE پنومومدیاستینوم و پنوموتوراکس همچنین ممکن است به دنبال پارگی الوئول های ریوی به دنبال ترومای ونتیلاسیون مکانیکی رخ دهد. (barotrauma) (۲۰ و ۲۱) وقتی این اتفاق می افتد هوا در امتداد بافت همبند و عروق ریوی انباشته می شود و در نهایت به فضای مדיاستن و پلورال وارد می شود و سپس به سمت گردن و صورت می رود. در بیماری که معرفی شد به نظر می رسد که SCE به علت پارگی در مخاط نازو فارنکس حین تلاش برای عبور لوله اندوتراکئال از بینی رخ داده است و سپس هوا بر اثر فشار مثبت ونتیلاسیون قبل از اکستوباسیون به بافت زیر جلدی انتشار پیدا کرده است. از سایر علل احتمالی میتوان به پارگی در مخاط دهان به علت تروما، وسعت شکستگی های صورت و ورود هوا از طریق آنها، شکستگی در حنجره یا پارگی برونش ها و آلوئول های ریوی اشاره کرد. که این موارد به علت محدود بودن شکستگی و کمبود هوا در نزدیکی خط شکستگی این بیمار عدم وجود شواهدی از آسیب به حنجره در تصاویر CT Scan و نبود پنومومدیاستینوم و پنوموتوراکس کمتر محتمل است. درمان SCE بستگی به شدت و مکان آمفیزم دارد و در بیشتر موارد شامل مدیریت راه هوایی، تحت نظر داشتن بیمار از نزدیک و درمان آنتی بیوتیک می باشد. در این بیمار با توجه به شکستگی مندیبل و شدت آمفیزم و سن بیمار و پایدار بودن علائم حیاتی تصمیم به کنترل راه هوایی از طریق انتوباسیون نازوتراکئال و تحت نظر داشتن در ICU تا بهبود علائم و بهتر شدن ادم صورت و گردن گرفته شد. SCE پنومومدیاستینوم و

پنوموتوراکس معمولاً با گذشت زمان و به طور خود به خود حل می‌شوند، با این حال مشاهده و تحت نظر داشتن دقیق بیمار به خصوص وقتی که SCE صورت و گردن مشاهده می‌شود لازم است. زیرا پارگی در مخاط می‌تواند باعث SCE و همچنین ورود باکتری‌ها به بافت‌ها شود که درمان آنتی‌بیوتیک توصیه می‌شود (۲۲) فلور نرمال دهان و حلق معمولاً به پنی‌سیلین حساس است به جز استافیلوکوکوس کوآگولاز مثبت که معمولاً توصیه می‌شود از دوز بالای پنی‌سیلین و یا یک سفالوسپورین استفاده شود (۲۳). اگر پارگی در غشای مخاطی زیاد بزرگ باشد ممکن است نیاز به بستن جراحی داشته باشد. در بیمار معرفی شده از سفازولین و مترونیدازول به عنوان درمان آنتی‌بیوتیکی استفاده شد. اگر SCE و پنومومیاستینوم و پنوموتوراکس قبل و یا حین بی‌هوشی تشخیص داده شود نیتروژن اکساید ( $N_2O$ ) نباید مورد استفاده قرار گیرد زیرا تمایل دارد در این فضاهای بسته نفوذ کند و حجم هوای به دام افتاده را افزایش دهد (۲۴). در این بیمار در طول بیهوشی از نیتروژن اکساید استفاده شد، که این ممکن است SCE را حین یا بلافاصله بعد از جراحی تشدید کند ولی بعد از تشخیص SCE از نیتروژن اکساید استفاده نشد. این شرایط همچنین می‌تواند توضیح دهد که چرا حجم ظاهری SCE رفته رفته بعد از جراحی به میزان قابل توجهی کاهش می‌یابد. به همین علت استفاده از اکسیژن ۱۰۰٪ به عنوان یک درمان برای این شرایط توصیه شده است تا میزان فشار ناشی از نیتروژن در خون کاهش یابد (۲۲). وقتی که SCE تشخیص داده می‌شود باید در صورت امکان از ونتیلاسیون فشار مثبت با ماسک اجتناب شود و باید تلاش شود بیمار از سرفه، دمیدن در بینی، عطسه و یا هر مانوری که باعث افزایش فشار داخل دهانی می‌شود پرهیز کند. همچنین پیشنهاد می‌شود از آنجایی که دستکاری و لمس (Palpation) شدید می‌تواند هوا را

به فضاهای عمیق‌تر مانند میاستینوم وارد کند باید از آن خودداری کرد. نویسندگان پیشرفت پنومومیاستینوم به دنبال شکستگی مندیبل را توصیف کردند و انجام پان‌اندوسکوپی (panendoscopy) جهت ارزیابی تشخیصی سایر آسیب‌ها ضروری می‌دانند (۲۵). در این بیمار با توجه به کنترل علائم حیاتی بیمار و غیرمحمتمل بودن پنومومیاستینوم انجام پان‌اندوسکوپی ضرورتی نداشت. بیماران مبتلا به SCE به علت پتانسیل توسعه عوارض مانند مسدود شدن راه هوایی باید تحت نظارت مستقیم و نزدیک باشند و انحراف همزمان بافت‌ها می‌تواند اینتوباسیون را مشکل سازد (۲۶). به همین علت در این بیمار، به محض تشخیص SCE از اکستوب کردن بیمار خودداری و تلاش برای حفظ راه هوایی و شرایط پایدار بیمار انجام شد. هنگامی که هوا به فضای رتروفارنژیال نفوذ کند می‌تواند پس از آن به فضای میاستینوم منتشر شود و باعث ایجاد پنومومیاستینوم شود (۲۷). SCE همچنین می‌تواند به فضای Pleural منتشر شود و در نتیجه به پنوموتوراکس (در حدود ۵۰٪ از مواردی که پنومومیاستینوم را نشان می‌دهند دیده می‌شود) منجر شود. همچنین می‌تواند باعث pneumopericardium و pneumoperitoneum شود (۱۳، ۲۰). در بیمارانی که دچار SCE می‌شوند تشخیص به موقع و انجام درمان سریع و صحیح می‌تواند بیمار را از عوارض جدی بعدی نجات دهد. از جمله این عوارض می‌توان به عدم توانایی در اینتوباسیون مجدد بیمار به علت تورم شدید و به هم ریختگی بافت‌های اطراف و نیاز به تراکئوستومی و عدم کنترل پیشرفت انتشار هوا در بافت‌های زیر جلدی و گسترش آن به ناحیه پنومومیاستینوم اشاره کرد. که در این بیمار با توجه به علائم مشاهده شده و احتمال پارگی در مخاط نازو فارنکس، از اکستوباسیون و ایجاد فشار مثبت خودداری شد و همچنین استفاده از اکسیژن

مندیبیل و اینترماگزیلاری فیکساسیون امکان ایجاد یک راه هوایی مطمئن دشوار است، تراکتوستومی می تواند ایمن ترین راه برای کنترل راه هوایی و شرایط بیمار باشد.

۱۰۰٪ عدم استفاده از نیتروژن اکساید (N<sub>2</sub>O) و مراقبت مستقیم از عوارض بعدی احتمالی SCE جلوگیری کرد. اما در مواردی که بیمار اکستیبوب شده و به علت شکستگی

## References

1. Anderson JA, Tucker MR, Foley WL, Pillsbury HC, Norfleet EA. Subcutaneous emphysema producing airway compromise after anesthesia for reduction of a mandibular fracture: a case report and review of the literature. *Oral Surgery, Oral Medicine, Oral Pathology and Oral Radiology*. 1991;71(3):275-9.
2. Switzer P, Pitman R, Fleming J. Pneumomediastinum associated with zygomatico-maxillary fracture. *Journal of the Canadian Association of Radiologists*. 1974;25(4):316.
3. Minton G, Tu HK. Pneumomediastinum, pneumothorax, and cervical emphysema following mandibular fractures. *Oral surgery, oral medicine, oral pathology*. 1984;57(5):490-3.
4. Lipman J, Walters T, Selman A. Traumatic emphysema of the face and neck associated with a midfacial fracture. *Oral Surgery, Oral Medicine, Oral Pathology*. 1967;23(6):717-20.
5. Thawley SE. Air in the neck. *The Laryngoscope*. 1974;84(9):1445-53.
6. Buckley MJ, Turvey TA, Schumann SP, Grimson BS. Orbital emphysema causing vision loss after a dental extraction. *The Journal of the American Dental Association*. 1990;120(4):421-4.
7. Reznick JB, Ardary WC. Cervicofacial subcutaneous air emphysema after dental extraction. *The Journal of the American Dental Association*. 1990;120(4):417-9.
8. Stringer D. Subcutaneous emphysema after Le Fort I osteotomy. *J Oral Surg*. 1979;37:115-6.
9. Edwards DB, Scheffer RB, Jackler I. Postoperative pneumomediastinum and pneumothorax following orthognathic surgery. *Journal of Oral and Maxillofacial Surgery*. 1986;44(2):137-41.
10. Chuong R, Boland TJ, Piper MA. Pneumomediastinum and subcutaneous emphysema associated with temporomandibular joint surgery. *Oral surgery, oral medicine, oral pathology*. 1992;74(1):2-6.
11. Chiles D, Mannheimer W, Miller F. Pneumothorax, pneumomediastinum, and massive subcutaneous emphysema after general anesthetic: report of case. *Journal of oral surgery (American Dental Association: 1965)*. 1970;28(11):845-7.

12. Scott J, Viner J. Surgical emphysema, bilateral pneumothorax, pneumomediastinum and pneumoperitoneum complicating intubation for anaesthesia. *Postgraduate medical journal*. 1975;51(599):654-6.
13. O'Neill D, Symon D. Pneumopericardium and pneumomediastinum complicating endotracheal intubation. *Postgraduate medical journal*. 1979;55(642):273-5.
14. Rohlfing BM, Webb WR, Schlobohm RM. Ventilator-related extra-alveolar air in adults. *Radiology*. 1976;121(1):25-31.
15. Smartt Jr JM, Low DW, Bartlett SP. The pediatric mandible: II. Management of traumatic injury or fracture. *Plastic and reconstructive surgery*. 2005;116(2):28e-41e.
16. Dimitroulis G. Condylar injuries in growing patients. *Australian dental journal*. 1997;42(6):367-71.
17. Glazer M, Joshua BZ, Woldenberg Y, Bodner L. Mandibular fractures in children: analysis of 61 cases and review of the literature. *International journal of pediatric otorhinolaryngology*. 2011;75(1):62-4.
18. Smith DM, Bykowski MR, Cray JJ, Naran S, Rottgers SA, Shakir S, et al. 215 mandible fractures in 120 children: demographics, treatment, outcomes, and early growth data. *Plastic and reconstructive surgery*. 2013;131(6):1348-58.
19. Turnbull A. A remarkable coincidence in dental surgery. *British medical journal*. 1900;1(2053):1131.
20. Tan C, Tashkin DP, Sassoon H. Pneumothorax and subcutaneous emphysema complicating endotracheal intubation. *Southern medical journal*. 1984;77(2):253-5.
21. Berg LF, Campos M, Mafee MF, Applebaum EL. Mechanisms of pneumothorax following tracheal intubation. *Annals of Otolaryngology, Rhinology & Laryngology*. 1988;97(5):500-5.
22. Lee H-Y, Samit A, Mashberg A. Extensive post-traumatic subcutaneous emphysema and pneumomediastinum following a minor facial injury. *Journal of Oral and Maxillofacial Surgery*. 1987;45(9):812-5.
23. Hawkins DB, Seltzer DC, Barnett TE, Stoneman GB. Endotracheal tube perforation of the hypopharynx. *Western Journal of Medicine*. 1974;120(4):282.
24. Milne B, Katz H, Rosales JK, Assimes I, Schwartz S. Subcutaneous facial emphysema complicating dental anaesthesia. *Canadian Anaesthetists' Society Journal*. 1982;29(1):71.
25. Haberkamp TJ, Levine HL, O'Brien G. Pneumomediastinum secondary to a mandible fracture. *Otolaryngology—Head and Neck Surgery*. 1989;101(1):104-7.
26. Gibney R, Finnegan B, FitzGerald M, Lynch V. Upper airway obstruction caused by massive subcutaneous emphysema. *Intensive care medicine*. 1984;10(1):43-4.
27. Dash H, Gode G. Blunt trauma to the cervical portion of the trachea: a case report. *BJA: British Journal of Anaesthesia*. 1983;55(12):1271-2.