

دنتینوزنز ایمپرفکتا نوع ۲: گزارش مورد

پیوند معینی*، مریم افشاریان زاده**، احسان عبدلی تفتی**

* استادیار گروه دندانپزشکی کودکان، دانشکده دندانپزشکی، دانشگاه آزاد اسلامی تهران، ایران.

** دستیار تخصصی گروه دندانپزشکی کودکان، دانشکده دندانپزشکی، دانشگاه آزاد اسلامی تهران، ایران.

چکیده

دنتینوزنز ایمپرفکتا نوع ۲ یا hereditary opalescent dentin، یک صفت اتوزومال غالب بوده که هر دو سیستم دندان‌های شیری و دائمی را درگیر می‌کند. در هر دو جنس رخ داده و از نظر بالینی به صورت دندانهای زرد-قهوه‌ای و از نظر رادیوگرافی در آن نقایص ساختاری مانند تاج پیازی و پالپ چمبر کوچک دیده می‌شود. اغلب، نقایص مینرالیزاسیون زیرین باعث سایش مینا شده که به طور ثانویه باعث درگیری عاج و سایدگی آن می‌شود. این مقاله گزارشی از پسر بچه ۶ ساله با دنتینوزنز ایمپرفکتا و طرح درمان پیشنهادی برای وی می‌باشد.

وصول مقاله: ۹۲/۹۹/۹۹ پذیرش مقاله: ۹۲/۹۹/۹۹

نویسنده مسوول: دکتر احسان عبدلی تفتی، Email: ehsanabdoli@yahoo.com

مقدمه:

هتروژنوس پیچیده بوده که در نژاد خاصی دیده می‌شود (۴).

DI نوع ۲ اولین بار توسط Barret در سال ۱۸۸۲ توصیف شد (۵) Robert و Schour در سال ۱۹۹۳ واژه دنتینوزنز ایمپرفکتا را برای نخستین بار به کار بردند (۵).

به این آنومالی، دندان hereditary opalescent، Capdepont، dentin و hereditary brown teeth نیز گفته می‌شود

(۶). از نظر بالینی این اختلال با عاج ترانسلسونت مشخص می‌شود (۶). در DI نوع ۲ هر دو سیستم دندان‌های شیری و دائمی درگیر می‌شوند.

از تظاهرات دیگر آن راد یولوسنسی پری اپیکال، تاج پیازی شکل، مسدود شدن پالپ چمبر و شکستگی ریشه است (۳).

از نظر رادیوگرافی، این دندانها دارای ریشه‌های کوتاه‌تری است که در ناحیه سرویکال جمع شده و پالپ چمبر مسدود دارند (۱).

دنتینوزنز ایمپرفکتا (DI) یک اختلال اتوزومال غالب عاجی است (۱) که شیوع آن ۱ در هر ۶۰۰۰ تا ۸۰۰۰ نفر است (۲). اختلالات اولیه DI در ساختار و ترکیب عاج اتفاق افتاده که علت آنها موتاسیون در ژنهای اصلی کدکننده پروتئینهای آن است (۲). Shield's و همکاران بر اساس تظاهرات فنوتیپی DI را به صورت زیر تقسیم بندی کردند: (۳)

نوع ۱- همراه با استئوزنز ایمپرفکتا

نوع ۲- hereditary opalescent dentin

نوع ۳- Brandywine type

در DI نوع ۱، نقایص مینرالیزاسیون همراه با استئوزنز ایمپرفکتا بوده، که شرایط سیستمیک دیگری به مانند شکنندگی استخوان، صلبیه آبی، انعطاف پذیری مفاصل و مشکلات شنوایی را شامل می‌شود. در DI نوع ۲، نقایص عاجی مشابه DI نوع ۱ است اما به نقایص کلژن یا نقص دراستخوان سازی مربوط نیست. DI نوع ۳ یک اختلال

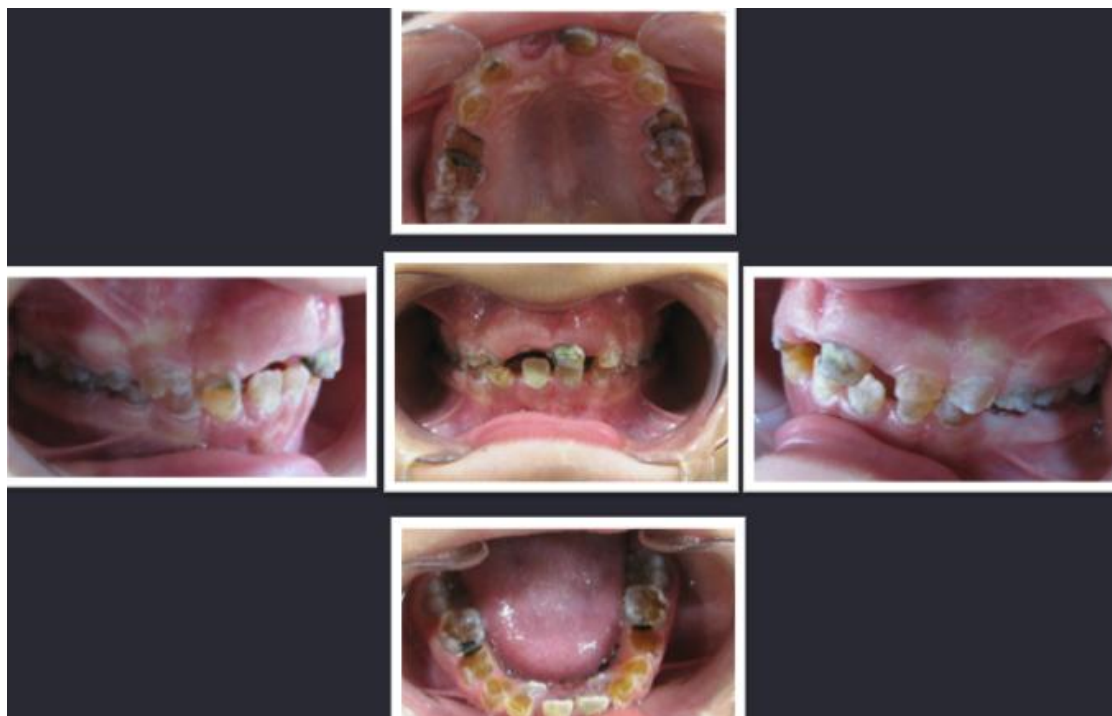از نظر هیستولوژی، ضخامت و ساختار مینا طبیعی است. DEJ صاف و یکنواخت بوده و ظاهر scalloped معمول را ندارد. عاج mantle طبیعی بوده، هر چند در برخی نواحی توبولهای عاجی کوچک و نامنظم و مسدود و عاج بدون توبول دیده می شود (۷).

درمان دنتیونوز ایمپرفکتا شامل رویکردهای چند بخشی بوده و زیبایی عامل مهمی در درمان است. درمانهای ترمیمی شامل حفظ ساختارهای باقیمانده بوده و عاج را از پوسیدگی و سایش حفاظت می کند (۱). تشخیص و درمان زودهنگام در این موارد ضروری است، به این دلیل که تاخیر در درمان می تواند باعث از دست رفتن ناقص یا کامل تاج کلینیکی دندانهای با ریشه سالم شود (۸).

معرفی مورد:


بیمار پسر بچه ۶ ساله ای بود که به بخش دندانپزشکی کودکان، دانشکده دندانپزشکی دانشگاه آزاد اسلامیه تهران مراجعه کرد. شکایت اصلی والدین ظاهر نامناسب دندانهای کودک بود. بیمار فاقد درد و آبسه دندان بود. بیمار در تاریخچه پزشکی مشکل خاصی نداشت، اما در تاریخچه خانوادگی مشکل مشابهی در پدر کودک، دو

شکل ۱: معاینات کلینیکی

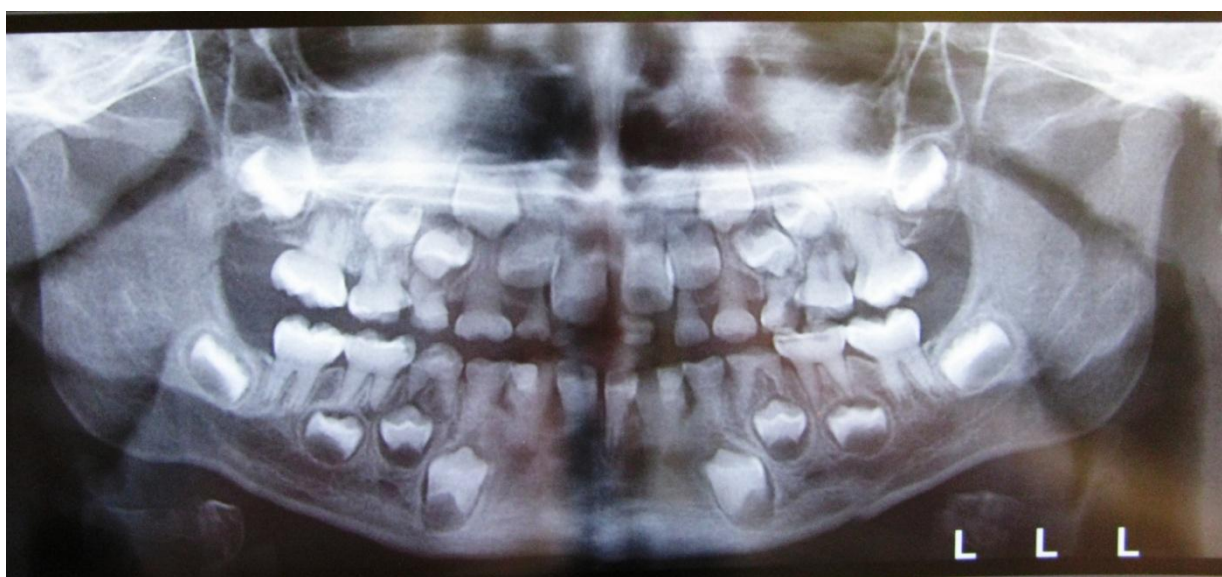

عمه، مادر بزرگ پدری و چند اعضای دیگر خانواده پدری دیده می شد. در معاینه خارج دهان آبسه و ناقرینگی صورت مشاهده نشده و غدد لنفاوی درگیری نداشتند. معاینه داخل دهانی نشان دهنده اکلوزن نیم کاسپ کلاس ۲ در هر دو سمت و بهداشت دهان در حد متوسط بود. تمام دندانهای شیری (به جز انیس یزورها) شیری مندیبل، مولرهای اول و انیس یزورهای دائمی در دهان دیده می شدند. علاوه بر دندانهای شیری، درگیری دندانهای دائمی نیز وجود داشت، اگرچه که میزان درگیری آنها کمتر بود. تمام دندانها اندازه طبیعی و رنگ زرد متمایل به آبی داشتند. سایش تمام دندانها در حد متوسط بوده و کازینها و مولرهای شیری ماگزایلا و مندیبل و دندانسانترال چپ شیری ماگزایلا پوسیدگی داشت. (شکل ۱) رادیوگرافی های پری اپیکال و پانورامیک نشان دهنده خصوصیات مشخص DI بود. تاج پیزی دندانها و ریشه های کوتاه و باریک دیده می شد. پالپ چمبر دندانها غایب بوده و به نظر می رسد که رادیولوژی پری اپیکال در اطراف اپکس مولرهای اول و دوم شیری ماگزایلا وجود دارد. (شکل ۲ و ۳)

شکل ۲: معاینات رادیوگرافیک



تصویر ۳: رادیوگرافی پانورامیک بیمار

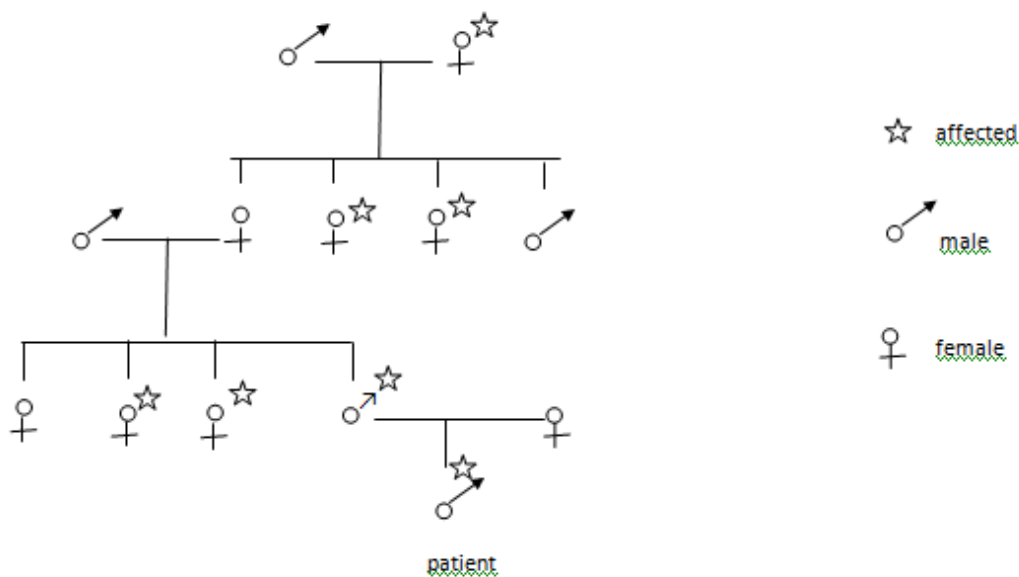


بحث:

اصطلاح opalescent dentin برای اولین بار توسط Barret در سال ۱۸۸۲ توصیف شد. شیوع این اختلال ۱ در هر ۸۰۰۰ نفر بوده و به دلایل مونتاسیون در ژن DSPP (سریالوپروتئین عاجی) رخ می‌دهد (۹). شجره نامه خانوادگی بیمار در شکل ۴ به تصویر کشیده شده که در آن درگیری شش عضو خانواده شامل پدر، دو عمه، مادر بزرگ و خاله‌های پدری دیده می‌شود.

بر اساس یافته‌های بالینی و راد یوگرافی، تشخیص دنتیونوز ایمپرفکتا محرز شد. طرح درمان برکشیدن مولرهای اول شیری مندیبل، مولرهای شیری ماگزایلا و ترمیم مولرهای دوم شیری مندیبل با s.s.crown بود. همچنین برای ترمیم کازین‌های شیری با veneered stainless steel crown و برای مولرهای اول دائمی درمان فیشر سیلنت پیشنهاد گردید. درمان دنچر اورلی برای بازسازی اکلوژن و فانکشن ایده آل بوده، اما در بیمار ما، لینگوآل آرچ مندیبل و دستگاه نانس برای ماگزایلا توصیه شد.

شکل ۴: وضعیت وراثتی



در بیمار ما، تمام مولرهای شیری پوسیدگی داشته و به غیر از دو مولر شیری مندیبل، به دلیل آبسه پری اپیکال نیاز به کشیده شدن داشتند. به این دلیل که با وجود پوسیدگی متوسط، تقریباً تمام مولرهای شیری ضایعه پری اپیکال داشته و برای تأمین محیط بدون پوسیدگی جهت رویش مولرهای دائمی بایستی کشیده شوند. از آنجایی که به نظر نمی‌رسید بیمار در پوشیدن پلاک پارسیل همکاری لازم را داشته باشد، جهت حفظ فضا

هدف از درمان کودکان با DI، اطمینان از ایجاد شرایط مناسب جهت رویش دندانهای دائمی، جلوگیری از پوسیدگی و سایش دندانها و پایش تکامل اسکلتی است. در صورت سایش دندانهای شیری، بهتر است قبل از سایش قابل ملاحظه آنها ترمیم کراون انجام شود. عوامل بس‌یاری مانند سن بیمار، وسعت پوسیدگی، درگیری پری اپیکال، آناتومی کانال ریشه و نایزهای پروتزی بیمار در طرح درمان باید در نظر گرفته شود.

مولرهای اول دائمی و ویزیت های پیگیری سه ماه یک بار
توصیه می شود.

به دلیل اینکه این اختلال اتوزومال غالب است در زمان
تشخیص سایر اعضای خانواده نیز باید به دقت مورد
معاینه قرار گیرند.

تصمیم بر قرار دادن لینگوال آرچ مندیبل و اپلاینس نانس
ماگزیلا گرفته شد.

در مقالات گفته شده که در صورت وجود DI در دندانهای
شیری، دندانهای دائمی درگیر نبوده و یا به نسبت کمتری
درگیر خواهند بود (۶). بنابراین درمان فیشورسیلنت جهت

منابع:

1. Shetty N, Joseph M, Basnet P, Dixit S. An integrated treatment approach: a case report for dentinogenesis imperfecta type II. *Kathmandu Univ Med J.* 2007; 5(2):230-3.
2. Barron MJ, McDonnell ST, Mackie I, Dixon MJ. Hereditary dentin disorders: dentinogenesis imperfecta and dentin dysplasia. *Orphanet J Rare Dis.* 2008; 3:31.
3. Pinkham J, Casamassimo P, MCTigue D, Fields H. *Pediatric dentistry: Infancy through adolescence.* 4th Ed. : Elseviers Saunders; 2005.
4. Mott D, Patel M, Park DC. Dental rehabilitation of a patient with dentinogenesis imperfecta: a clinical report. *The army medical department journal.* 2011:95-7.
cdm15290.contentdm.oclc.org/cdm/ref/collection/p15290coll3/id/1188
5. Kamboj M, Chandra A. Dentinogenesis imperfecta type II: an affected family saga. *J Oral Sci.* 2007; 49(3):241-4.
6. Tsai CL, Lin YT, Lin YT. Dentinogenesis imperfecta associated with Osteogenesis imperfecta: report of two cases. *Chang Gung Med J.* 2003; 26:138-43.
7. Delgado AC, Ruiz M, Alarcon JA, Gonzalez E. Dentinogenesis imperfecta: the importance of early treatment. *Quintessence Int.* 2008; 39(3):257-63.
8. Goud A, Deshpande S. Prosthodontic rehabilitation of dentinogenesis imperfecta. *Contemp Clin Dent.* 2011; 2(2):138-41.
9. Gupta S, Bhowate R, Bhati A. Hereditary opalescent dentin: a report of two cases. *J Contemp Dent Pract.* 2010; 11(4):1-5.