

کنترل تحلیل التهابی داخلی با استفاده از Cement CEM در دندانهای مولر

شیری (گزارش مورد)

دکتر سمیه کاملی^۱، دکتر سارا رحیمیان امام^۲، دکتر سارا توسلی حجتی^۱، دکتر سعید عسگری^۲

۱. گروه دندانپزشکی کودکان، دانشکده دندانپزشکی، دانشگاه علوم پزشکی سمنان
۲. گروه دندانپزشکی کودکان، دانشکده دندانپزشکی، دانشگاه علوم پزشکی زاهدان
۳. گروه دندانپزشکی کودکان، دانشکده دندانپزشکی، دانشگاه آزاد اسلامی
۴. مرکز تحقیقات دندانپزشکی، دانشکده دندانپزشکی، دانشگاه علوم پزشکی شهید بهشتی

چکیده:

سابقه و هدف: تحلیل داخلی ریشه یکی از پیچیدگیهای بزرگ در دندان های شیری است که اغلب منجر به پرفوریشن ریشه و از دست رفتن دندان می شود. در این مطالعه تحلیل داخلی دندان شیری توسط سمان CEM (Calcium Enriched Mixture) کنترل و درمان شد.

گزارش مورد: این مطالعه بر روی دندان مولر شیری دو کودک ۶ و ۷ ساله که به بخش کودکان دانشکده دندانپزشکی شاهد مراجعه کرده بودند انجام شد. دندان بیماران در معاینه رادیوگرافی نشانگر تحلیل داخلی وسیع بود و پروگنوز درمان بسیار ضعیف بود. کانال دندان ها با هیپوکلریت ۲/۵٪ شستشو داده شد و سمان CEM در داخل کانال تا محل پرفوریشن قرار گرفت تا سیل مناسبی حاصل شود. سپس زونالین روی آن قرار داده شد و با S.S.C ترمیم شد. معاینات کلینیکی و رادیوگرافی بعد از ۲ و ۱۷ ماه نشان داد که استخوان در تواحی لوسنسی تشکیل شده است و یا تحلیل ریشه کاملا کنترل شده است.

نتیجه گیری: با توجه به خصوصیات بیولوژیک مناسب سمان CEM، این سمان می تواند یک ماده موثر در کنترل و بهبود روند تحلیل التهابی داخلی در دندان شیری مطرح باشد.

واژگان کلیدی: CEM، تحلیل داخلی ریشه، پالپوتومی

وصول مقاله: ۱۳۹۲/۰۹/۳۰ پذیرش مقاله: ۱۳۹۳/۰۴/۳۰

نویسنده مسئول: دکتر سمیه کاملی so.kameli@yahoo.com

مقدمه:

به دندان شیری ایجاد می شود. این روند منجر به از دست

رفتن بافت سخت دندانی می گردد. تحلیل ریشه بسته به

موقعیت آن نسبت به سطح ریشه به دو وضعیت داخلی و

تحلیل پاتولوژیک ریشه یک روند التهابی است که به علت

پیشرفت پوسیدگی دندانی به سمت پالپ و یا در اثر تروما

از ویژگی دیگر CEM داشتن خواص آنتی باکتریال بهتر از MTA، اثر سیتوتوکسیتی کم و مشابه MTA بود. همچنین یونهای کلسیم و فسفر آزاد نموده که قادر به تشکیل هیدروکسی آپاتیت است. بنابراین می توان چنین نتیجه گرفت که ماده دندان CEM بر خلاف ماده MTA در درون خود دارای عوامل شیمیایی مورد نیاز برای تشکیل کریستال های هیدروکسی آپاتیت می باشد (۳و۴).

تاکنون مطالعات محدودی کاربرد CEM در دندانهای شیری را مورد بررسی قرار داده اند. CEM در درمان DPC (Direct pulp capping) و پالپوتومی دندانهای شیری موفقیت خوب و مشابهی با MTA داشته است (۲).

گزارش مورد

این مطالعه بر روی دو کودک (۶ساله و ۷ساله) مراجعه کننده به بخش کودکان دانشکده دندانپزشکی شاهد انجام شد. معاینه کلینیکی و رادیوگرافی این یکی از دندانهای مولر شیری این کودکان نشانگر تحلیل داخلی وسیع بود، که پروگنوز درمان پالپ را در این دندانها بسیار ضعیف نشان می داد به طوری که کشیده شدن این دندانها توصیه می شد. والدین فرم رضایت نامه مبنی بر تمایل به حفظ این دندانها و کاربرد ماده CEM را پر و امضا نمودند. این کودکان از نظر سیستمیک کاملاً در وضعیت سلامت قرار داشتند و داروی خاصی مصرف نمی کردند. پس از تجویز بی حسی موضعی (لیدوکائین ۲٪ با ۱:۸۰/۰۰۰ اپی نفرین .

خارجی تقسیم می گردد. تحلیل التهابی داخلی ریشه، شامل از دست رفتن عاج داخل ریشه ای می باشد. این فرایند اغلب با ورود باکتریها به محل و با التهاب مزمن پالپ همراه است. در دندانهای شیری این ضایعه معمولاً در ناحیه سرویکال ریشه دیده می شود (۱).

تحلیل داخلی ریشه در دندانهای شیری وقتی در رادیوگرافی قابل مشاهده است که پیشرفت کرده باشد. به علت ضخامت کم ریشه در دندانهای شیری اغلب موارد تحلیل داخلی سبب پرفوریشن ریشه می شود. وقتی پرفوریشن رخ می دهد، التهاب به ناحیه استخوان راه پیدا کرده و استخوان مجاور نیز تحلیل می رود که در رادیوگرافی به صورت ناحیه لوسنسی در مجاور پرفوریشن قابل مشاهده است (۱). تا کنون درمانی جهت حفظ و نگهداری این دندانها پیشنهاد نشده است. درمان چنین وضعیتی خارج کردن دندان شیری و ارزیابی فضای باقیمانده جهت قرار دادن SM (فضا نگهدار) جهت حفظ فضای دندان زود از دست رفته می باشد. از سال ۱۹۹۶ ماده بیومتریال CEM معرفی و مطالعات متعدد بر روی خواص فیزیکی، شیمیایی- کلینیکی و بیولوژیک آن انجام شده است (۲). بر این اساس CEM نتایج بیولوژیک قابل قیاس با MTA داشته و به عنوان ماده مناسبی برای پرکردن انتهای ریشه، انواع تکنیک های ایتال پالپ تراپی (مانند DPC، پالپوتومی)، درمان پرفوریشن فورکا در دندانهای دائمی بالغ و جوان توصیه شده است.

داروپخش، تهران، ایران)، پوسیدگی حذف و حفره دسترسی تهیه شد. در دندانهای با تحلیل داخلی پالپ توسط فرز از ناحیه مدخل کانال ها حذف گردید.

سپس حفره دسترسی کانالها با نرمال سالین و سپس با هیپوکلریت سدیم ۲/۵ درصد شستشو داده شد. سمان CEM (Biunique Dent Teheran, Iran) مطابق

دستورالعمل کارخانه سازنده آماده شد و در مدخل کانال ها گذاشته شد و سپس با گلوله پنبه ای فشرده شد به طوری که به خوبی در مدخل کانال ها قرار گرفت و با پنبه به آرامی فشرده شد تا در محل تحلیل سیل مناسبی ایجاد نماید. سمان با پنبه مرطوب پوشانده شد و ترمیم موقت با زونالین (Kimia, Tehran, Iran) بر روی دندان قرار گرفت.

پس از یک هفته پنبه مرطوب از دندان خارج گردید و ترمیم S.S.C بر روی تاج دندانها قرار گرفت. در مرحله بعد X.RAY از دندانها در این وضعیت تهیه شد و سپس دو و شش ماه بعد بیمار فراخوانده شد و X.RAY پیگیری تهیه شد. در رادیوگرافی های پیگیری استخوان در نواحی لوسنسی تشکیل شده بود و در ناحیه تحلیل، ریشه نیز بازسازی شده بود.

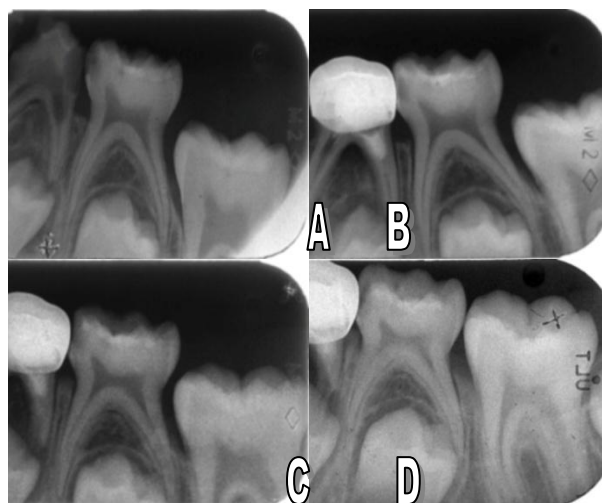
بحث:

پره دنتین لایه ای غیر مینرالیزه از مواد آلی است که سطح داخلی عاج را می پوشاند و آن را در برابر دسترسی استئوکلاست ها حفاظت می نماید. زمانی که پالپ ملتهب می شود لایه ادنتوپلاستیک ممکن است یکپارچگی خود را

از دست دهد و عاج در معرض فعالیت استئوکلاست ها قرار گیرد. تحلیل داخلی در رادیوگرافی به صورت توسعه رادیولوسنت فضای پالپ مشاهده می شود در نهایت این روند به سطح خارجی ریشه راه یافته و منجر به پرفوریشن ریشه می شود که درمان در این حالت خارج کردن دندان شیری و حفظ فضا برای دندانهای دائمی می باشد. در این مطالعه سمان CEM در دندانهایی که دچار تحلیل داخلی شده بودند قرار گرفت در معاینات پیگیری که بعد از دو ماه و شش ماه انجام شد، بیماران کاملاً بدون علائم بالینی بودند و علائم لوسنسی پری اپیکال کاملاً برطرف شده بود همچنین علائم بهبود و یا توقف تحلیل داخلی در داخل کانال مشاهده شد. تاکنون هیچ مطالعه ای در زمینه استفاده از CEM در تحلیل داخلی پیشرفته در دندانهای شیری انجام نشده است و مطالعات انجام شده بر روی دندانهای دائمی بوده است.

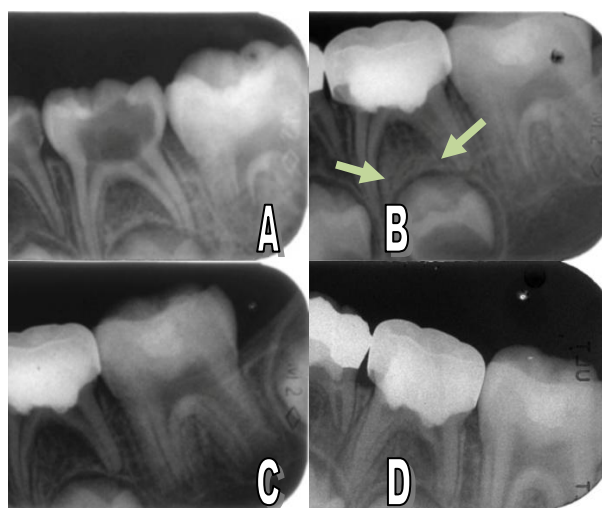
سمان CEM که از اختلاط یک پودر و یک مایع ساخته می شود یک سیمان هیدروفیلیک است که پس از کاربرد درمانی، در حضور آب و یا رطوبت خواص مناسب آن تشدید می شود. این سمان از ترکیبات کلسیمی گوناگون نظیر اکسید کلسیم، کربنات کلسیم، فسفات کلسیم، سیلیکات کلسیم و آلومینات کلسیم ساخته شده است. این ماده دارای خصوصیت ضد میکروبی (۵) و ضد قارچی (۶) می باشد.

رادیوگرافی پس از انجام پالپوتومی با CEM و ترمیم دندان باروکش استینلس استیل . (C) رادیوگرافی پیگیری ۲ ماه نشان دهنده موفقیت درمان پالپوتومی با استفاده از بیه مترکل CEM و کنترل تحلل التهابی داخلی. (D) پیگیری ۱۷ ماهه نشان دهنده موفقیت درمان پالپوتومی با بیه مترکل CEM. بجهار فاقد علائم بالینی بود و در تمام رادیوگرافی های پیگیری تحلل التهابی کاملا کنترل شده بود.



شکل ۱- A) رادیوگرافی قبل از درمان دندان مولر اول شری با علائم درد خودبخود. وجود تحلل داخلی پیشرفته در کانال دیستال کاملاً مشهود است. B) رادیوگرافی پس از انجام پالپوتومی با CEM و ترمیم دندان با S.S.C. C) رادیوگرافی پیگیری ۲ ماه نشان دهنده موفقیت درمان پالپوتومی با استفاده از بیه مترکل CEM و کنترل تحلل التهابی داخلی. D) پیگیری ۱۷ ماهه نشان دهنده موفقیت درمان پالپوتومی با بیه مترکل CEM. بجهار فاقد علائم بالینی بود و در تمام رادیوگرافی های پیگیری تحلل التهابی کاملاً کنترل شده بود.

خاصیت ضد میکروبی سمان CEM با کلسیم هیدروکساید به عنوان یکی از بهترین مواد ضد عفونی کننده داخل کانالهای عفونی و همچنین با MTA به عنوان یکی از بهترین مواد مورد استفاده در درمان تخصصی دندانپزشکی و همچنین سمان پرتلند مقایسه شده است. نتایج مطالعه نشان داد که CEM دارای خاصیت ضد میکروبی بوده و این خاصیت ضد میکروبی مشابه با هیدروکسید کلسیم و بهتر از MTA و سمان پرتلند است (۷). مطالعات دیگری نیز که بر روی CEM انجام شده نشان داده است این ماده دارای خواص مثبتی همچون هم رنگ دندان بودن، سیل مناسب (۸)، کاربرد راحت کلینیکی (۹)، زیست سازگاری، و القاء ساخت پل عاجی و همچنین Ca و P آزاد نموده که قادر به تولید کریستال های هیدروکسی آپاتیت می باشد (۱۰ و ۱۱ و ۱۲).



شکل ۲- A) رادیوگرافی قبل از درمان دندان مولر دوم شری با علائم درد خودبخود. وجود تحلل داخلی پیشرفته در کانال های مزکل و دیستال کاملاً مشهود است. B)

در مطالعه ای که توسط دکتر عسگری و همکاران در سال ۲۰۱۱ انجام شد به بررسی تاثیر CEM بر روی تحلیل التهابی خارجی در دندانهای نابالغ دائمی پرداخته شد نتایج این مطالعه نشان داد که در معاینات پیگیری انجام شده بعد

بعد از انجام درمان فراخوانده شدند نتایج، تفاوت معنی داری در درمان توسط MTA یا CEM نشان نداد و آنها نتیجه گرفتند هر دو ماده CEM و MTA می توانند به طور موفقیت آمیز در درمان DPC بکار روند(۲).

نتیجه گیری:

با توجه به خصوصیات بیولوژیک مناسب سمان CEM، این سمان یک ماده موثر در کنترل و بهبود روند تحلیل های التهابی داخلی در دندان های شیری مطرح می باشد. اگر چه انجام معاینات پیگیری طولانی مدت توصیه می شود اما با توجه به روند بهبود ضایعات می توان پیشنهاد کرد که CEM پتانسیل توانایی استفاده در تحلیل های داخلی در دندانهای شیری را دارد.

از ۲، ۴، ۶، ۱۲، ۱۴ و ۳۰ ماه علائم کاملاً بهبود پیدا کرده بود، دندانها دچار فانکشن نرمال بودند و رادیولوسنسی پری اپیکال کاملاً برطرف شده بود(۱۳).

در مطالعه دیگری که توسط ملک افضلی و همکاران در سال ۲۰۱۱ پرداخته شد به مقایسه تاثیر CEM و MTA بر پالپوتومی دندانهای شیری پرداخته شد. در معاینات پیگیری که بعد از ۶، ۱۲ و ۲۴ ماه انجام شد نتایج مطلوبی در درمان پالپوتومی با استفاده از هر دو ماده مشاهده شد ولی سمان CEM ماده موثرتری در پوشش پالپ شناخته شد(۱۴).

در یک مطالعه که توسط دکتر فلاح نژاد قاجاری در سال ۲۰۱۰ انجام شد به بررسی انجام درمان DPC توسط ماده CEM و MTA در دندان شیری پرداخته شد بیماران ۶ ماه

References:

1. Fuss Z, Tsisis I, Lin S. Root resorption: diagnosis, classification, and treatment choices based on stimulation factors. *Dent Traumtol* 2003; 19: 175-82.
2. Fallahinejad Ghajari M, Asgarian T, Iri S, Asgary S. Direct pulp capping with calcium enriched mixture in primary molar teeth: A randomized clinical trial. *IEJ* 2010; 5: 27-30.
3. Asgary S, Eghbal MJ, Parirokh M, Ghoddusi J. Comparison of mineral trioxide aggregates composition with Portland cements and a new endodontic cement. *J Endod* 2009; 35(2): 243-50.
4. Gorbani L, Kheirieh S, Shadman B, Eghbal MJ, Asgary S. Micro leakage of CEM cement in two different media. *IEJ* 2009; 4(3): 87-90.
5. Asgary S, Kermani FA. Antibacterial effects of different root canal sealing materials. *J Oral Sci* 2008; 50(4): 469-74.
6. Kangarlou A, Sufiabadi S, Yadegari Z, Asgari S. Antifungal effect of Calcium Enriched Mixture (CEM) cement against *Candidia Albicans*. *IEJ* 2009; 4(3): 101-5.
7. Asgary S, Akbari Kermani F, Taheri S. Evaluation of antimicrobial effect of mineral trioxide aggregate, calcium hydroxide, and CEM cement. *IEJ* 2007; 2(3): 105-9.
8. Asgary S, Eghbal MJ, Parirokh M, Torabzade H. Sealing ability of three comerial mineral trioxide aggregates an experimental root and filling material. *IEJ* 2008; 1(3): 101-5.
9. Asgary s, Shahabi S, Jafarzadeh T, Amina S. The properties of a new endodontic material. *J Endod* 2008; 34(8): 990-3.
10. Ghoddusi J, Tavakkoli Afshari J, Donyavi Z, Brak A, Disfani R. Cytotoxic effect of new endodontic cement and mineral trioxide aggregate on L929 line culture. *IEJ* 2008; 3(2): 17-23.
11. Asgary S, Mosavi S, Yadegari Z, Shahriari S. Cytotoxic effect of MTA and new endodontic cement in human gingival fibroblast cells : A SEM evaluation. *J Dent* 2012; 78(2): 51-4.
12. Mozayeni MA, Milani AS, Motevasli LA, Asgary S. Cytotoxicity of calcium enriched mixture cement compared with mineral trioxide aggregate and intermediate restorative material. *Aust Endod J* 2012; 38(2): 20-5.
13. Asgari S, Nosrat A, Seifi A. Management of inflammatory external root resorption by using calcium enriched mixture cement: A case report. *JOE* 2011; 37(3): 411-413.
14. Malekafzali B, Shekarchi F, Asgari S. Treatment outcomes of pulpotomy in primary molars using two endodontic biomaterials: 2 year randomized clinical trial. *J pediatric dentistry* 2011;12: 189-192.