IRANIAN JOURNAL OF PEDIATRIC DENTISTRY 2019-14(1): 85-92

Subcotaneus emphysema before extubation in mandible fracture: case report

case report

Abstract

Introduction: Subcotaneus emphysema refers to the presence of air or gas in the subcutaneous tissue, which creates the sense of cryptosis when touched.

Case report: A 4-year-old boy was hospitalized for pediatric medical center Tehran university of medical siences, due to left-wing condyle fracture and mandibular symphysis. Following the completion of surgeries and surrogate procedures, and before the tube was removed, a sudden bilateral swelling of the face and neck from the Temporal to Supraclavicles area was observed, the patient was under precise and momentary supervision at the ICU for three days and was able to control the potential pneumothorax for the patient, Chest Tube It was embedded and discharged due to decreased symptoms of emphysema and facial swelling.

Conclusion: Patients with SCE due to the potential for the development of complications, such as blockage of airway, should be closely monitored and the simultaneous deviation of tissues can make it difficult to intubate. Knowing these factors and understanding this can have a very effective role in patient management.

Keywords: Subcotaneus emphysema, Mandibular fracture, Intubation

Mohammadi F[1,2]
Mortazavi M[3]
Bahrami N[1,2]*

1. Craniomaxillofacial Research center, Tehran University of Medical Sciences,Tehran,Iran.

2. Oral and Maxillofacial Surgery Department, School of Dentistry, Tehran University of Medical Sciences, Tehran, Iran.

3. Post graduate student of Oral and Maxillofacial Surgery

Corresponding Author:
n-bahrami@sina.tums.ac.ir

[Downloaded from jiapd.ir on 2025-10-17]

[DOI: 10.29252/ijpd.14.1.90]

آمفیزم ساب کوتانئوس قبل از اکستوباسیون در بیمار با شکستگی مندیبل: گزارش مورد

گزارش مورد

چکیده

مقدمه: آمفیزم ساب کوتانئوس به حضور هوا یا گاز در بافت های زیر جلدی اطلاق می شود که در هنگام لمس ، حس کریپیتوس را ایجاد می کند.

گزارش مورد: پسر بچه ۴ ساله به علت شکستگی کندیل سمت چپ و سمفیز مندیبل در بیمارستان مرکز طبی کودکان دانشگاه علوم پزشکی تهران تحت جراحی قرار گرفت. پس از اتمام پروسیجرهای جراحی و سوچورینگ و قبل از خارج کردن لوله، تورم ناگهانی دو طرفه صورت و گردن از ناحیه تمپورال تا سوپراکلاویکل مشاهده شد، بیمار سه روز در ICU تحت نظارت دقیق و لحظه ای بود و جهت کنترل پنوموتوراکس احتمالی برای بیمار Chest Tube تعبیه شد و با توجه به کاهش علائم آمفیزم و بهبود تورم صورت مرخص شد.

نتیجه گیری: بیماران مبتلا به Subcotaneus emphysema (SCE) به علت پتانسیل توسعه عوارض مانند مسدود شدن راه هوایی باید تحت نظارت مستقیم و نزدیک باشند و انحراف همزمان بافت ها می تواند اینتوباسیون را مشکل سازد. آگاهی از این عوامل و درک این موضوع میتواند در مدیریت بیمار نقش بسیار موثری داشته باشد.

کلمات کلیدی: آمفیزم ساب کوتانئوس، شکستگی مندیبل، انتوباسیون

فرنوش محمدی [۱و۲]
مصطفی مرتضوی [۳]
نغمه بهرامی [۱و۲*]

۱. مرکز تحقیقات جراحی های فک و صورت، دانشگاه علوم پزشکی تهران، تهران ایران.

۲. گروه جراحی فک و صورت دانشکده دندانپزشکی دانشگاه علوم پزشکی تهران تهران، ایران.

۳. دستیار تخصصی جراحی فک و صورت دانشکده دندانپزشکی دانشگاه علوم پزشکی تهران، تهران، ایران.

نویسنده مسئول: نغمه بهرامی
n-bahrami@sina.tums.ac.ir

تاریخ دریافت: ۹۷/۲/۲۰
تاریخ پذیرش: ۹۷/۶/۱۹

گزارش مورد: آمفیزم ساب کوتانئوس به حضور هوا یا گاز در بافت های زیر جلدی اطلاق می شود که در هنگام لمس، حس کریپیتوس را ایجاد می کند (۱). آمفیزم ساب کوتانئوس صورت و گردن در مواردی گزارش شده است، از جمله : شکستگی های صورت (۲-٤) تزریقات داخل دهانی (٥) کشیدن دندان (٦) استفاده از وسایل دندانپزشکی با سرعت بالا و هوا (۷) عوارض جراحی به دنبال استئوتومی ماگزیلا و مندیبل (۸، ۹) ایجاد فشار مثبت حین ونتیلاسیون در بیمار با پارگی مخاط به دنبال تروما به مسیر هوایی حین انتوباسیون اندوتراکئال (۱) و جراحی TMJ(10)، انتوباسیون اندوتراکئال و ونتیلاسیون مکانیکی می تواند باعث ایجاد پنوموتوراکس و پنومومدیاستینوم و آمفیزم ساب کوتانئوس شود (۱۱-۱٤). شکستگی مندیبل یکی از شکستگی های شایع ناحیه فک و صورت محسوب شده و مواردی از آمفیزم ساب کوتانئوس بعد از آن مشاهده شده است، شیوع شکستگی مندیبل حدود ۵۰-۲۰٪ از کل شکستگی های صورت در دوران کودکی است (۱۵). شکستگی مندیبل در کودکان به علت سیستم دندانی ناکامل و رشد مندیبل متفاوت از شکستگی مندیبل در بالغین است (۱٦). شایع ترین محل شکستگی مندیبل در کودکان ناحیه کندیل و سپس به ترتیب ناحیه سمفیز/پاراسمفیز، انگل و بادی مندیبل است (۱۸،۱۷).

[Downloaded from jiapd.ir on 2025-10-17]

[DOI: 10.29252/ijpd.14.1.90]

هدف از این گزارش مورد ارائه یه مورد آمفیزم ساب کوتانئوس به دنبال درمان یک مورد شکستگی مندیبل در یک کودک قبل از اکستیوب کردن و پایان بی هوشی میباشد .

معرفی مورد: یک پسر بچه سالم ٤ ساله که بعلت تروما به دنبال سقوط از ارتفاع حین بازی کردن دچار شکستگی های کندیل سمت چپ و سمفیز مندیبل شده بود و به جهت درمان شکستگی ها در بیمارستان مرکز طبی کودکان (دانشگاه علوم پزشکی تهران) بستری شده بود. (شکل۱). بیمار از درد ناحیه فک و عدم توانایی در باز کردن دهان شکایت داشت. معاینات فیزیکی اولیه پارگی در ناحیه پوست صورت (زیر چانه) را نشان می داد و در مخاط گونه و لب هیچ گونه پارگی مشاهده نشد. محدودیت در باز کردن دهان مشهود بود (MIO:10mm) معاینات داخل دهانی شکستگی یا Missing دندانی را نشان نمی داد ولی پارگی در زبان (cm4) و در مخاط بین دندان هایA و B سمت چپ و لقی این دندان ها مشاهده شد.

شکل۱: بیمار قبل از انجام پروسیجرهای جراحی

گرافی ها (سی تی اسکن و 3D) جابه جایی اندک شکستگی سمفیز و جا به جایی مدیال شکستگی کندیل را نشان می داد. (شکل ۲) طول راموس در سمت دارای شکستگی کندیل کاهش یافته بود. در گرافی شکستگی تاج یا ریشه دندان ها دیده نشد.

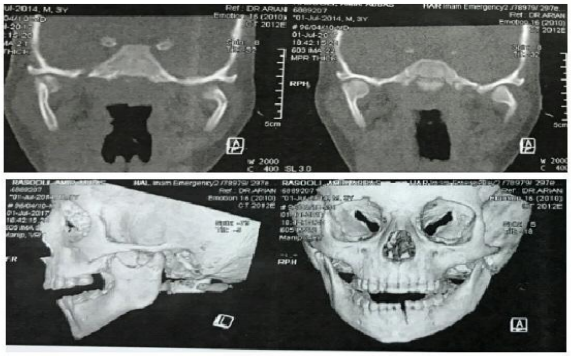

شکل۲: تصاویر رادیوگرافی بیمارقبل از جراحی

[Downloaded from jiapd.ir on 2025-10-17]

[DOI: 10.29252/ijpd.14.1.90]

بیمار صبح به اتاق عمل منتقل شد و بینی جهت انتوباسیون اندوتراکئال با قطره لیدوکائین و فنیل افرین آماده شد. بعد از پره اکسیژناسیون، پس از القاء بی هوشی لوله شماره ۵٫۵ (RAE) پس از دو بار تلاش با فشار ملایم از نوستریل سمت چپ جهت عبور از نازوفارنکس رد نشد. سپس لوله خارج شد و ونتیلاسیون با ماسک اکسیژن انجام شد. لوله شماره ۵ از همان نوستریل و به کمک لارنگوسکوپ با دید مستقیم از دهان به تراشه هدایت شد. بی هوشی با ایزوفلوران، نیتروس اکساید / اکسیژن (۳۰/۷۰) حفظ شد. تکنیک Open Reduction and Wire Fixation (Essing Wiring) از طریق اپروچ داخل دهانی (سالکولار) جهت مدیریت شکستگی انتخاب شد. (شکل ۳)

شکل ۳: درمان شکستگی شکستگی های کندیل سمت چپ و سمفیز مندیبل با استفاده از تکنیک Essing Wiring پارگی داخل دهانی با نخ ویکریل ۰/٤ و زیر چانه با نخ نایلون ۰/۵ سوچور گردید و جهت درمان شکستگی کندیل تصمیم به درمان Close و فیزیوتراپی گرفته شد. پس از اتمام پروسیجرهای جراحی و سوچورینگ و قبل از خارج کردن لوله، تورم ناگهانی دو طرفه صورت و گردن از ناحیه تمپورال تا سوپراکلاویکل مشاهده شد. (شکل ٤)

شکل ۴: تورم دوطرفه صورت و گردن از ناحیه تمپورال تا سوپراکلاویکل

[Downloaded from jiapd.ir on 2025-10-17]

[DOI: 10.29252/ijpd.14.1.90]

تورم در لمس سفت و با علامت کریپیتوس بود. با مشورت با متخصصین بی هوشی، گوش و حلق و بینی و جراحان فک و صورت تصمیم گرفته شد که بیمار را نمی توان در حال حاضر به صورت ایمن اکستیوب کرد و جهت کنترل راه هوایی، اینتوباسیون اندوتراکئال ادامه داشته باشد و یا تراکئوستومی انجام شود. chest X-Ray در اتاق عمل انجام شد و با توجه به پایدار بودن علائم حیاتی بیمار و نرمال بودن ABG و کاپنوگرافی و SPo2 و HR و BP و با مشورت با متخصصین بی هوشی و گوش و حلق و بینی و با توجه به سن کم بیمار تصمیم بر این شد که اینتوباسیون نازال بیمار حفظ شود و به ICU جهت مانیتورینگ دقیق و جلوگیری از اختلال در راه هوایی منتقل شود. بیمار حدود سه روز در ICU تحت نظارت دقیق و لحظه ای بود و جهت کنترل پنوموتوراکس احتمالی برای بیمار Chest Tube تعبیه شد و با توجه به کاهش علائم آمفیزم و بهبود تورم صورت و سوپراکلاویکل Chest Tube بیمار خارج شد و بیمار بعد از سه روز اکستیوب شد و با حال عمومی مطلوب و علائم حیاتی پایدار از ICU مرخص و به بخش منتقل شد. بیمار پس از سه روز مراقبت در بخش و اطمینان از بهبود شرایط از بیمارستان ترخیص شد.

نتیجه گیری: پدیده SCE جدید نیست و اولین بار توسط Turnbull در سال ۱۹۰۰ گزارش شد (۱۹). اگر چه اغلب موارد SCE با استفاده از توربین های هوا با سرعت بالا مرتبط است، اما ارتباط آن با شکستگی استخوان های صورت به خصوص سینوس های پارانازال نیز وجود دارد. گزارش های متعددی از موارد تروما به راه هوایی حین تلاش برای لوله گذاری سخت اندوتراکئال که منجر به پاره شدن مخاط، بیشتر در هایپوفارنکس و تراشه و مری گردنی شده است، وجود دارد. که به دنبال آن SCE حین فشار مثبت ونتیلاسیون رخ داده است. SCE، پنوموموديستينوم و پنوموتوراکس همچنین ممکن است به دنبال پارگی الوئول های ریوی به دنبال ترومای ونتیلاسیون مکانیکی رخ دهد. (barotrauma) (۲۰ و۲۱) وقتی این اتفاق می افتد هوا در امتداد بافت همبند و عروق ریوی انباشته می شود و در نهایت به فضای مدیاستن و پلورال وارد می شود و سپس به سمت گردن و صورت می رود. در بیماری که معرفی شد به نظر می رسد که SCE به علت پارگی در مخاط نازو فارنکس حین تلاش برای عبور لوله اندوتراکئال از بینی رخ داده است و سپس هوا بر اثر فشار مثبت ونتیلاسیون قبل از اکستوباسیون به بافت زیر جلدی انتشار پیدا کرده است. از سایر علل احتمالی میتوان به پارگی در مخاط دهان به علت تروما، وسعت شکستگی های صورت و ورود هوا از طریق آنها، شکستگی در حنجره یا پارگی برونش ها و آلوئول های ریوی اشاره کرد. که این موارد به علت محدود بودن شکستگی و کمبود هوا در نزدیکی خط شکستگی این بیمار عدم وجود شواهدی از آسیب به حنجره در تصاویر CT Scan و نبود پنوموموديستينوم و پنوموتوراکس کمتر محتمل است. درمان SCE بستگی به شدت و مکان آمفیزم دارد و در بیشتر موارد شامل مدیریت راه هوایی، تحت نظر داشتن بیمار از نزدیک و درمان آنتی بیوتیک می باشد. در این بیمار با توجه به شکستگی مندیبل و شدت آمفیزم و سن بیمار و پایدار بودن علائم حیاتی تصمیم به کنترل راه هوایی از طریق انتوباسیون نازوتراکئال و تحت نظر داشتن در ICU تا بهبود علائم و بهتر شدن ادم صورت و گردن گرفته شد. SCE، پنوموموديستينوم و

[Downloaded from jiapd.ir on 2025-10-17]

[DOI: 10.29252/ijpd.14.1.90]

پنوموتوراکس معمولا با گذشت زمان و به طور خود به خود حل می شوند، با این حال مشاهده و تحت نظر داشتن دقیق بیمار به خصوص وقتی که SCE صورت و گردن مشاهده می شود لازم است. زیرا پارگی در مخاط می تواند باعث SCE و همچنین ورود باکتری ها به بافت ها شود که درمان آنتی بیوتیک توصیه می شود (۲۲) فلور نرمال دهان و حلق معمولا به پنی سیلین حساس است به جز استافیلوکوکوس کوآگولاز مثبت که معمولا توصیه میشود از دوز بالای پنی سیلین و یا یک سفالوسپورین استفاده شود (۲۳). اگر پارگی در غشای مخاطی زیاد بزرگ باشد ممکن است نیاز به بستن جراحی داشته باشد. در بیمار معرفی شده از سفازولین و مترونیدازول به عنوان درمان آنتی بیوتیکی استفاده شد. اگر SCE و پنومومیاستینوم و پنوموتوراکس قبل و یا حین بی هوشی تشخیص داده شود نیتروژن اکساید (N_2O) نباید مورد استفاده قرار گیرد زیرا تمایل دارد در این فضاهای بسته نفوذ کند و حجم هوای به دام افتاده را افزایش دهد (۲٤). در این بیمار در طول بیهوشی از نیتروژن اکساید استفاده شد، که این ممکن است SCE را حین یا بلافاصله بعد از جراحی تشدید کند ولی بعد از تشخیص SCE از نیتروژن اکساید استفاده نشد. این شرایط همچنین می تواند توضیح دهد که چرا حجم ظاهری SCE رفته رفته بعد از جراحی به میزان قابل توجهی کاهش می یابد. به همین علت استفاده از اکسیژن ۱۰۰٪ به عنوان یک درمان برای این شرایط توصیه شده است تا میزان فشار ناشی از نیتروژن در خون کاهش یابد (۲۲). وقتی که SCE تشخیص داده می شود باید در صورت امکان از ونتیلاسیون فشار مثبت با ماسک اجتناب شود و باید تلاش شود بیمار از سرفه، دمیدن در بینی، عطسه و یا هر مانوری که باعث افزایش فشار داخل دهانی می شود پرهیز کند. همچنین پیشنهاد می شود از آنجایی که دستکاری و لمس (Palpation) شدید می تواند هوا را به فضاهای عمیق تر مانند مدیاستینوم وارد کند باید از آن خودداری کرد. نویسندگان پیشرفت پنومومدیاستینوم به دنبال شکستگی مندیبل را توصیف کردند و انجام پان اندوسکوپی (panendoscopy) جهت ارزیابی تشخیصی سایر آسیب ها ضروری می دانند (۲۵). در این بیمار با توجه به کنترل علائم حیاتی بیمار و غیر محتمل بودن پنومومدیاستینوم انجام پان اندوسکوپی ضرورتی نداشت. بیماران مبتلا به SCE به علت پتانسیل توسعه عوارض مانند مسدود شدن راه هوایی باید تحت نظارت مستقیم و نزدیک باشند و انحراف همزمان بافت ها می تواند اینتوباسیون را مشکل سازد (۲٦). به همین علت در این بیمار، به محض تشخیص SCE از اکستیوب کردن بیمار خودداری و تلاش برای حفظ راه هوایی و شرایط پایدار بیمار انجام شد. هنگامی که هوا به فضای رتروفارنزیال نفوذ کند می تواند پس از آن به فضای مدیاستینوم منتشر شود و باعث ایجاد پنومومدیاستینوم شود (۲۷). SCE همچنین می تواند به فضای Pleural منتشر شود و در نتیجه به پنوموتوراکس (در حدود ۵۰٪ از مواردی که پنومومدیاستینوم را نشان می دهند دیده می شود) منجر شود. همچنین می تواند باعث pneumopericardium و pneumoperitoneum شود (۱۳ ,۲۰). در بیمارانی که دچار SCE می شوند تشخیص به موقع و انجام درمان سریع و صحیح می تواند بیمار را از عوارض جدی بعدی نجات دهد. از جمله این عوارض می توان به عدم توانایی در اینتوباسیون مجدد بیمار به علت تورم شدید و به هم ریختگی بافت های اطراف و نیاز به تراکئوستومی و عدم کنترل پیشرفت انتشار هوا در بافت های زیر جلدی و گسترش آن به ناحیه پنومومدیاستینوم اشاره کرد. که در این بیمار با توجه به علائم مشاهده شده و احتمال پارگی در مخاط نازو فارنکس، از اکستوباسیون و ایجاد فشار مثبت خودداری شد و همچنین استفاده از اکسیژن

[Downloaded from jiapd.ir on 2025-10-17]

[DOI: 10.29252/ijpd.14.1.90]

۱۰۰٪و عدم استفاده از نیتروژن اکساید (N_2O) و مراقبت مستقیم از عوارض بعدی احتمالی SCE جلوگیری کرد. اما در مواردی که بیمار اکستیوب شده و به علت شکستگی مندیبل و اینترماگزیلاری فیکساسیون امکان ایجاد یک راه هوایی مطمئن دشوار است، تراکئوستومی می تواند ایمن ترین راه برای کنترل راه هوایی و شرایط بیمار باشد.

Refrences

1. Anderson JA, Tucker MR, Foley WL, Pillsbury HC, Norfleet EA. Subcutaneous emphysema producing airway compromise after anesthesia for reduction of a mandibular fracture: a case report and review of the literature. Oral Surgery, Oral Medicine, Oral Pathology and Oral Radiology. 1991;71(3):275-9.

2. Switzer P, Pitman R, Fleming J. Pneumomediastinum associated with zygomatico-maxillary fracture. Journal of the Canadian Association of Radiologists. 1974;25(4):316.

3. Minton G, Tu HK. Pneumomediastinum, pneumothorax, and cervical emphysema following mandibular fractures. Oral surgery, oral medicine, oral pathology. 1984;57(5):490-3.

4. Lipman J, Walters T, Selman A. Traumatic emphysema of the face and neck associated with a midfacial fracture. Oral Surgery, Oral Medicine, Oral Pathology. 1967;23(6):717-20.

5. Thawley SE. Air in the neck. The Laryngoscope. 1974;84(9):1445-53.

6. Buckley MJ, Turvey TA, Schumann SP, Grimson BS. Orbital emphysema causing vision loss after a dental extraction. The Journal of the American Dental Association. 1990;120(4):421-4.

7. Reznick JB, Ardary WC. Cervicofacial subcutaneous air emphysema after dental extraction. The Journal of the American Dental Association. 1990;120(4):417-9.

8. Stringer D. Subcutaneous emphysema after Le Fort I osteotomy. J Oral Surg. 1979;37:115-6.

9. Edwards DB, Scheffer RB, Jackler I. Postoperative pneumomediastinum and pneumothorax following orthognathic surgery. Journal of Oral and Maxillofacial Surgery. 1986;44(2):137-41.

10. Chuong R, Boland TJ, Piper MA. Pneumomediastinum and subcutaneous emphysema associated with temporomandibular joint surgery. Oral surgery, oral medicine, oral pathology. 1992;74(1):2-6.

11. Chiles D, Mannheimer W, Miller F. Pneumothorax, pneumomediastinum, and massive subcutaneous emphysema after general anesthetic: report of case. Journal of oral surgery (American Dental Association: 1965). 1970;28(11):845-7.

[Downloaded from jiapd.ir on 2025-10-17]

[DOI: 10.29252/ijpd.14.1.90]

12. Scott J, Viner J. Surgical emphysema, bilateral pneumothorax, pneumomediastinum and pneumoperitoneum complicating intubation for anaesthesia. Postgraduate medical journal. 1975;51(599):654-6.

13. O'Neill D, Symon D. Pneumopericardium and pneumomediastinum complicating endotracheal intubation. Postgraduate medical journal. 1979;55(642):273-5.

14. Rohlfing BM, Webb WR, Schlobohm RM. Ventilator-related extra-alveolar air in adults. Radiology. 1976;121(1):25-31.

15. Smartt Jr JM, Low DW, Bartlett SP. The pediatric mandible: II. Management of traumatic injury or fracture. Plastic and reconstructive surgery. 2005;116(2):28e-41e.

16. Dimitroulis G. Condylar injuries in growing patients. Australian dental journal. 1997;42(6):367-71.

17. Glazer M, Joshua BZ, Woldenberg Y, Bodner L. Mandibular fractures in children: analysis of 61 cases and review of the literature. International journal of pediatric otorhinolaryngology. 2011;75(1):62-4.

18. Smith DM, Bykowski MR, Cray JJ, Naran S, Rottgers SA, Shakir S, et al. 215 mandible fractures in 120 children: demographics, treatment, outcomes, and early growth data. Plastic and reconstructive surgery. 2013;131(6):1348-58.

19. Turnbull A. A remarkable coincidence in dental surgery. British medical journal. 1900;1(2053):1131.

20. Tan C, Tashkin DP, Sassoon H. Pneumothorax and subcutaneous emphysema complicating endotracheal intubation. Southern medical journal. 1984;77(2):253-5.

21. Berg LF, Campos M, Mafee MF, Applebaum EL. Mechanisms of pneumothorax following tracheal intubation. Annals of Otology, Rhinology & Laryngology. 1988;97(5):500-5.

22. Lee H-Y, Samit A, Mashberg A. Extensive post-traumatic subcutaneous emphysema and pneumomediastinum following a minor facial injury. Journal of Oral and Maxillofacial Surgery. 1987;45(9):812-5.

23. Hawkins DB, Seltzer DC, Barnett TE, Stoneman GB. Endotracheal tube perforation of the hypopharynx. Western Journal of Medicine. 1974;120(4):282.

24. Milne B, Katz H, Rosales JK, Assimes I, Schwartz S. Subcutaneous facial emphysema complicating dental anaesthesia. Canadian Anaesthetists' Society Journal. 1982;29(1):71.

25. Haberkamp TJ, Levine HL, O'Brien G. Pneumomediastinum secondary to a mandible fracture. Otolaryngology—Head and Neck Surgery. 1989;101(1):104-7.

26. Gibney R, Finnegan B, FitzGerald M, Lynch V. Upper airway obstruction caused by massive subcutaneous emphysema. Intensive care medicine. 1984;10(1):43-4.

27. Dash H, Gode G. Blunt trauma to the cervical portion of the trachea: a case report. BJA: British Journal of Anaesthesia. 1983;55(12):1271-2.

[Downloaded from jiapd.ir on 2025-10-17]

[DOI: 10.29252/ijpd.14.1.90]