

Regeneration (Revascularization) of Immature Permanent First Molar Tooth: A Case Report

Case Report

Abstract

Introduction: Dental pulp health is very important during permanent dental root completion that takes place in the first three years after eruption. Any injury to the dental pulp during endodontic treatment or physical trauma causes disruption in the improvement of root formation. In this case it had been searched for a conservative treatment of permanent immature teeth.

Case presentation: The patient was a 9 years old boy with severe carries of immature teeth number 36. The pulp was exposed and does not respond to any heat or electric test that shows pulp necrosis. Apexification treatment was done with applying intracanal medicament.

Conclusion: If an appropriate treatment is selected for immature necrotic teeth, root formation can be followed.

Key words: regeneration, revascularization, molar

Mohamadi N¹
Ghahramani Y²
Ghaffaripour D³

1. Department of Pediatric Dentistry, Shiraz Dental School, Shiraz University of Medical Sciences, Shiraz, Iran.

2. Department of Endodontics, Shiraz Dental School, Shiraz University of Medical Sciences, Shiraz, Iran.

3. Postgraduate student, Department of Pediatric Dentistry, Shiraz Dental School, Shiraz University of Medical Sciences, Shiraz, Iran.

Corresponding Author:
dghaffaripour@yahoo.com

درمان رژنراسیون (ریوسکولاریزاسیون) اولین دندان مولر دایمی نابالغ: گزارش مورد

چکیده

گزارش مورد

مقدمه: سلامت پالپ دندان طی دوران تکامل اپکس ریشه دندانهای دایمی که معمولاً طی سه سال اول بعد از رویش آنها صورت میگیرد، اهمیت فراروان دارد. هرگونه صدمه به پالپ دندان طی عفونت اندودنتیک یا ترومای فیزیکی باعث ایجاد اختلال در تکامل ریشه و بازماندن اپکس میشود. در این گزارش به بررسی درمان محافظه کارانه ی دندان نابالغ دایمی پرداخته شده است.

گزارش مورد: بیمار پسر ۳ ساله با پوسیدگی شدید دندان 36 با ریشه نابالغ جهت درمان مراجعه کرده است. پالپ اکسپوز بود و پاسخی به تستهای حرارتی و الکتریکی نشان نمیداد که نشانگر نکروز پالپی بود. این دندان تحت درمان رژنراسیون دو جلسه ای با اعمال داروی داخل کانال قرار گرفت.

نتیجه گیری: اگر درمان مناسبی برای درمان دندانهای نابالغ نکروز انتخاب شود، شکل گیری ریشه می تواند ادامه پیدا کند.

کلمات کلیدی: رژنراسیون، ریوسکولاریزاسیون، مولر

نجمه محمدی¹
یاسمین قهرمانی¹
دردانه غفاری پور*

1. استادیار دانشکده دندانپزشکی دانشگاه علوم پزشکی شیراز، شیراز، ایران
2. دستیار تخصصی دندانپزشکی کودکان دانشکده دندانپزشکی دانشگاه علوم پزشکی شیراز، شیراز، ایران

نویسنده مسئول: دکتر غفاری پور
dghaffaripour@yahoo.com

تاریخ دریافت: 97/7/29
تاریخ پذیرش: 98/3/5

توانایی ادامه تکامل ریشه را هم ندارند، انجام می شود. 3- تکنیک رژنراسیون 3: روشی که در آن رشد پالپ جدید و ادامه ی تکامل شکل گیری ریشه توسط سلول های بنیادین در دندان های نابالغ غیرزنده صورت می گیرد (3). سلول های دخیل در تکامل ریشه ی دندان، دو نوع سلول اپیتلیالی غلاف هرتویگ و ادنتوبلاست ها هستند که سلول های هرتویگ می توانند باعث تبدیل سلول های بنیادی مزانشیمی به ادنتوبلاست ها شوند و عاج ریشه را تشکیل دهند (4، 5). منشأ سلول های مزانشیمی دو دسته سلول های بنیادی اپیکال ریشه و سلولهای بنیادی بافت پالپی باقی مانده است. غلاف هرتویگ ریشه و سلول های بنیادی اپیکال ریشه مقاوم هستند و می توانند با وجود عفونت و نکروز پالپ زنده بمانند زیرا در منطقه ی با خون رسانی

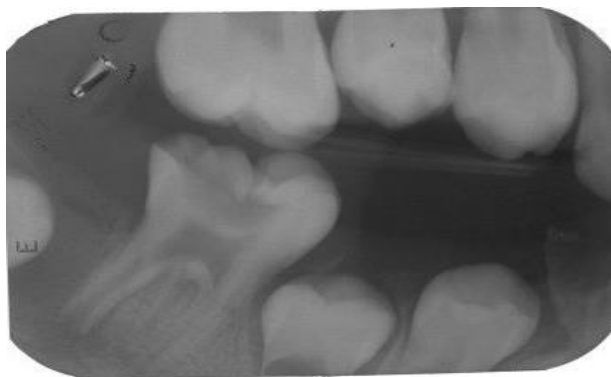مقدمه: سلامت پالپ دندان طی دوران تکامل اپکس ریشه دندانهای دایمی که معمولاً طی سه سال اول بعد از رویش آنها صورت میگیرد، اهمیت فراروان دارد. هرگونه صدمه به پالپ دندان طی عفونت اندودنتیک یا ترومای فیزیکی باعث ایجاد اختلال در تکامل ریشه و بازماندن اپکس می شود. در این دندان ها انجام درمان معمول اندودنتیک به علت وجود دیواره های نازک عاجی دشوار و خطرآفرین است (1، 2). جهت پیشگیری از مشکلات گفته شده، برای دندانهای مذکور یکی از روش های درمان اندودنتیک زیر استفاده می شود: 1- اپکسوژنسیس 1: درمانی که برای حفظ حیات پالپ انتهای اپکس ریشه طراحی شده است. 2- اپکسیفیکاسیون 2: درمانی است که برای ایجاد یک سد کلسیفیه در انتهای ریشه ی دندان های نکروز نابالغ که

خمیر دوتایی شامل قسمت های مساوی مترونیدازول و سیپروفلوکساسین (250 میلی گرم از هر یک) همراه با آب استریل برای ایجاد قوام خمیری اش بود. در انتها هم کانال ریشه با استفاده از ماده ترمیم موقت سیل شد. وازوکانستریکتور جهت امکان ایجاد خونریزی داخل کانال) دسترسی به کانال ایجاد شد و خمیر داخل کانال به واسطه ی 17% EDTA و به دنبال آن نرمال سالین شسته شد. کانال ها با کن کاغذی خشک شد. بعد از آن با اینسترومنت کردن فراتراز ناحیه ی اپیکال توسط یک فایل خونریزی داخل کانال القا شد و در 3 میلی متری CEJ متوقف شد. سپس یک لایه 3-4 میلی متری MTA (Mineral Trioxide Aggregate) و یک لایه گلاس اینومر 6 به دنبال آن قرار داده شد (شکل 2). بیمار بمدت 4 هفته در این وضعیت باقی ماند و در جلسه دوم ملاقات پاسخ دندان به تست های مختلف حیات ارزیابی شد و دیده شد که نشانه عفونت پایدار وجود ندارد، بنابراین بعد از تجویز بی حسی مپی واکابین (بدون وازوکانستریکتور جهت امکان ایجاد خونریزی داخل کانال) دسترسی به کانال ایجاد شد و خمیر داخل کانال به واسطه ی 17% EDTA و به دنبال آن نرمال سالین شسته شد. کانال ها با کن کاغذی خشک شد. بعد از آن با اینسترومنت کردن فراتراز ناحیه ی اپیکال توسط یک فایل خونریزی داخل کانال القا شد و در 3 میلی متری CEJ متوقف شد. سپس یک لایه 3-4 میلی متری MTA (Mineral Trioxide Aggregate) و یک لایه گلاس اینومر 6 به دنبال آن قرار داده شد (شکل 2). بیمار هر یک ماه یکبار به مدت سه ماه فالو شد که در این مدت ادامه روند حذف علائم بالینی را شاهد بودیم و بعد از 3 ماه پوشش کامل تاجی شامل روکش استیل ضدزنگ روی دندان 36 قرار داده شد تا سیل مناسب تری ایجاد شود و روند تکامل ریشه انجام شود (شکل 3).

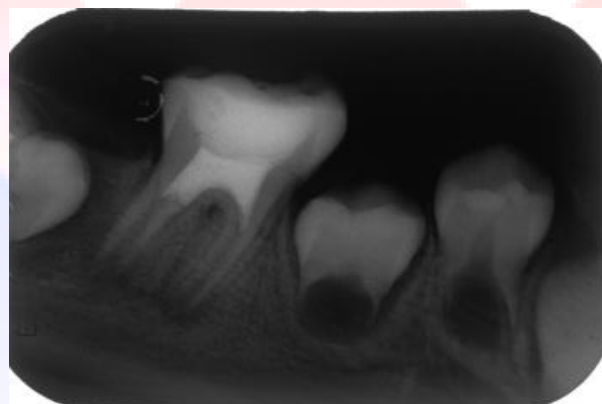بالا یعنی در اپکس قرار دارند (6, 7). بنابراین حفاظت این سلول ها از ترومای ناشی از درمانهای اندودنتیک ضروری است (4). اخیرا گزارشات متعددی پتانسیل تکامل شکل گیری حفره علی رغم وجود ضایعات پاتولوژیک را نشان می دهند (4, 5, 8-10). این گزارشات در مقابل روش معمول اپکسیفیکاسیون، روش محافظه کارانه ی جدیدتری را ارائه دادند. از آن معایب روش سنتی اپکسیفیکاسیون، عدم تکامل ریشه و نازک بودن دیواره های عاجی و در نتیجه افزایش احتمال شکستگی ریشه و همچنین مدت زیاد درمان است (3). روش های جدید رژنراسیون، زمینه ی ارائه ی تکامل ریشه را فراهم کرده و در نتیجه احتمال اینگونه شکستگی ها را کاهش می دهد. هدف از این گزارش مورد، القا تکامل ریشه مولر اول دایمی نابالغ نکروز به دنبال درمان کانال ریشه با استفاده از داروی داخل کانال ریشه Double Antibiotic Paste (ترکیب آنتی بیوتیکی دوتایی) می باشد.

گزارش مورد: بیمار پسری سالم، نه ساله با پوسیدگی شدید دندان 36 با ریشه نابالغ جهت درمان مراجعه کرده است. پالپ اکسپوز بود و پاسخی به تست های حرارتی و الکتریکی 5 نشان نمی داد که نشانگر نکروز پالپی بود. حساسیت به دق و لقی وجود داشت. در تصویر پری اپیکال اولیه پوسیدگی شدید تاجی و اپکس باز مشاهده شد. (شکل 1) بعد از تزریق بی حسی و ایجاد حفره ی دسترسی در شرایط ایزولاسیون کافی یک فایل تا 1 میلی متری انتهای کانال ریشه برای تعیین طول دقیق ریشه قرار داده شد. هر کانال ریشه به آرامی با استفاده از 20 میلی لیتر هیپوکلریت سدیم 1/5% برای 5 دقیقه و سپس 20 میلی لیتر سالین برای 5 دقیقه شستشو داده شد. سپس کانال ها خشک شدند و خمیر آنتی بیوتیکی دوتایی با استفاده از لنتولوی مارپیچ داخل کانال قرار داده شد.

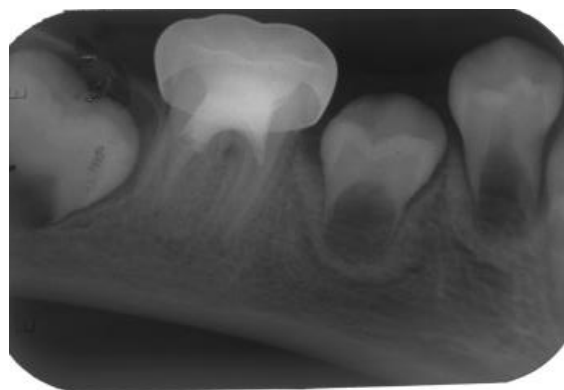
شکل 1



شکل 2



شکل 3



بحث: با وجود اینکه رژنراسیون در درمان دندان های خارج شده طی تروما مطرح بود، اما همچنان درمان انتخابی برای دندان نابالغ نکروز، اپکسیفیکاسیون هست، اما مطالعات اخیر به سمت استفاده از رژنراسیون و ریوسکولاریزاسیون سوق پیدا کرده اند (8). رژنراسیون یک روش بیولوژیک برای القا تداوم تشکیل ریشه و کاهش خطرات شکستگی مرتبط با درمان های معمول مرتبط با پالپ نکروتیک نابالغ است. مطالعات متعددی در زمینه مهندسی بافت جهت بازسازی عاج-پالپ انجام شده است که تمام آنها براساس سلول های بنیادین چند پتانسیلی است که به طور فرضی در رژنراسیون اندودنتیک نقش مهمی را ایفا می کنند (11). سلول های بنیادی پالپ از پالپ دندان بزرگسال جدا شده و پتانسیل بالایی برای تقسیم و تمایز دارند و به علت داشتن برخی آنتی ژن های سطحی ویژه بعنوان سلول های بنیادی مزانشیمال هم مطرح هستند (12-14). سلول های بنیادی اپیکال ریشه نیز پتانسیل تقسیم و تمایز به انواع سلول ها را داراست و از پاپیلای اپیکال اپکس دندان درحال تکامل ایزوله می شود (15) که البته نسبت به سلول های بنیادی پالپ با سرعت بیشتری تقسیم شده و توانایی رژنراسیون بیشتری دارند (16). با اینکه مکانیسم دقیق تکامل ریشه هنوز مشخص نیست ولی طبق یافته های اخیر سلول های اپیتلیالی غلاف هرتویگ و ادنتوبلاست های متمایز شده از سلول های مزانشیمال، نقش اساسی در این زمینه دارند، پس محافظت از این سلول ها ضروری است (4, 5). اندریاسن نشان داد که اگر باکتری زدایی کامل با استفاده از داروی داخل کانال به گونه ای که محرک بافت پری اپیکال هم نباشد صورت بگیرد، سلول های غلاف اپیتلیالی

هرتویگ ریشه می توانند تکامل ریشه را القا کنند (17). داروی داخل کانال در گزارش حاضر DAP بود که نتایج موفقیت آمیزی را نشان داد. در گزارش Iwaya و همکاران پس از شستشوی کانال، از DAP برای ضدعفونی استفاده شده و در جلسه ی ششم درمان هم از کلسیم هیدروکسید داخل کانال استفاده شد که نتایج موفقیت آمیزی حاکی از افزایش ضخامت دیواره های کانال و بسته شدن اپکس نشان داد (10). Banches و همکاران در یک دندان با اپکس باز با شستشو استفاده از ترکیب TAP کانال را ضدعفونی کردند و برای سیل کروئالی هم مشابه روش ما از ناحیه ی پایین تر از CEJ و رستوریشن رزینی استفاده کردند. تکامل کامل ریشه هم مشاهده شد که نتایج مشابه گزارش مورد ما بود (8). در این مطالعه هم از ان جهت که Sabrah و همکارانش گزارش کرده بودند که DAP خواص ضدباکتریایی مشابه DAP دارد (18)، تصمیم گرفته شد که برای صرفه جویی در هزینه ها و با توجه به دسترسی بیشتر به مواد تشکیل دهنده، از DAP استفاده کنیم. **نتیجه گیری:** براساس مطالعات اخیر انجام شده در زمینه درمان دندان نکروز نابالغ با اپکس باز، به این نتیجه می توان رسید که در صورت عاری بودن کانال ریشه از آلودگی میکروبی و نیز سالم ماندن سلولهای بنیادی اپیکال ریشه، تکامل ریشه در دندان نابالغ نکروزی می تواند ادامه پیدا کند و شاید حتی بتوان امیدوار بود که در آینده رژنراسیون و تحریک تکامل ریشه در دندانهای نابالغ نکروز جایگزین درمان معمول اپکسیفیکاسیون شود و عوارض این درمان شامل شکستگی های سرویکالی تاج، ریشه و غیره نیز کمتر شود.

References

- 1- Huang GT-J. A paradigm shift in endodontic management of immature teeth: conservation of stem cells for regeneration. *Journal of dentistry*. 2008;36(6):379-86.
- 2- Rafter M. Apexification: a review. *Dental Traumatology*. 2005;21(1):1-8.
- 3- Cohen S, Burns R. *Pathway of the Pulp*, 8. Auflage, Mosby, St Louis. 2002;278.
- 4- Chueh L-H, Ho Y-C, Kuo T-C, Lai W-H, Chen Y-HM, Chiang C-P. Regenerative endodontic treatment for necrotic immature permanent teeth. *Journal of endodontics*. 2009;35(2):160-4.
- 5- Safi L, Ravanshad S. Continued root formation of a pulpless permanent incisor following root canal treatment: a case report. *International endodontic journal*. 2005;38(7):489-93.
- 6- Huang GT-J, Sonoyama W, Liu Y, Liu H, Wang S, Shi S. The hidden treasure in apical papilla: the potential role in pulp/dentin regeneration and bioroot engineering. *Journal of endodontics*.
- 7- Sonoyama W, Liu Y, Yamaza T, Tuan RS, Wang S, Shi S, et al. Characterization of the apical papilla and its residing stem cells from human immature permanent teeth: a pilot study. *Journal of endodontics*. 2008;34(2):166-71.
- 8- Banchs F, Trope M. Revascularization of immature permanent teeth with apical periodontitis: new treatment protocol? *J Endod*. 2004;30(4):196-200.
- 9- Chueh L-H, Huang GT-J. Immature teeth with periradicular periodontitis or abscess undergoing apexogenesis: a paradigm shift. *Journal of endodontics*. 2006;32(12):1205-13.
- 10- Iwaya Si, Ikawa M, Kubota M. Revascularization of an immature permanent tooth with apical periodontitis and sinus tract. *Dental Traumatology*. 2001;17(4):185-7.
- 11- Tziafas D, Kodonas K. Differentiation potential of dental papilla, dental pulp, and apical papilla progenitor cells. *Journal of endodontics*. 2010;36(5):781-9.
- 12- Chiba T, Kita K, Zheng YW, Yokosuka O, Saisho H, Iwama A, et al. Side population purified from hepatocellular carcinoma cells harbors cancer stem cell-like properties. *Hepatology*. 2006;44(1):240-51.
- 13- Agata H, Kagami H, Watanabe N, Ueda M. Effect of ischemic culture conditions on the survival and differentiation of porcine dental pulp-derived cells. *Differentiation*. 2008;76(9):981-93.
- 14- Shi S, Gronthos S. Perivascular niche of postnatal mesenchymal stem cells in human bone marrow and dental pulp. *Journal of bone and mineral research*. 2003;18(4):696-704.
- 15- Abe S, Yamaguchi S, Watanabe A, Hamada K, Amagasa T. Hard tissue regeneration capacity of apical pulp derived cells (APDCs) from human tooth with immature apex. *Biochemical and Biophysical Research Communications*. 2008;371(1):90-3.
- 16- Sonoyama W, Liu Y, Fang D, Yamaza T, Seo B-M, Zhang C, et al. Mesenchymal stem cell-mediated functional tooth regeneration in swine. *PloS one*. 2006;1(1):e79.
- 17- Andreasen J, Borum MK, Jacobsen H, Andreasen F. Replantation of 400 avulsed permanent incisors. 4. Factors related to periodontal ligament healing. *Dental traumatology*. 1995;11(2):76-89.
- 18- Sabrah AH, Yassen GH, Gregory RL. Effectiveness of antibiotic medicaments against biofilm formation of *Enterococcus faecalis* and *Porphyromonas gingivalis*. *Journal of endodontics*. 2013;39(11):1385-9