

Evaluation of the success of pediatric zirconia crown in two-year follow up: Two Case Reports

Abstract

Introduction: Parental demands for cosmetic restorations in children have increased more than in the past. Recently prefabricated zirconia crowns have been introduced as a good alternative to metal crowns in children. The aim of this article is 2-year-old Follow Up of zirconia crowns in two primary molars.

The use of cosmetic prefabricated crowns has been developed in recent years as a replacement for Stainless Steel Crown (SSC). Pediatric zirconia crown is a durable functional restoration that provides a natural tooth appearance and beauty.

Case Report: In this study, the results of reconstruction of two primary molars with prefabricated zirconia crowns in two 5-year-old children have been reported. The protocol of implementation of zirconia crowns was discussed step by step and in detail. Patients were followed up for 24 months and the compliance of zirconia crown, gingival health, and tooth wear has been assessed.

Conclusion: Zirconia crown provides the patient with durability and beauty for 24 months.

Key words: pediatric zirconia crown, cosmetic restorative, primary molar

Dr Zahra Abdollahpour¹
Dr Sara Tavasoli-Hojjati*²
Dr Parisa Aref³

1. Postgraduate Student Islamic Azad University - - Department of Pediatric Dentistry, Faculty of Dentistry, Islamic Azad University, Dental Branch of Tehran

2. Assistant Professor Islamic Azad University - - Department of Pediatric Dentistry, Faculty of Dentistry, Islamic Azad University, Dental Branch of Tehran

Assistant Professor Islamic Azad University - - Department of Pediatric Dentistry, Faculty of Dentistry, Islamic Azad University, Dental Branch of Tehran

چکیده

زهرا عبدالله‌پور ۱
پریسا عارف ۲
سارا توسلی حجتی ۲*

۱ دستیار تخصصی گروه دندانپزشکی کودکان، دانشکده دندانپزشکی، علوم پزشکی تهران، دانشگاه آزاد اسلامی، تهران، ایران
۲ استادیار گروه دندانپزشکی کودکان، دانشکده دندانپزشکی، علوم پزشکی تهران، دانشگاه آزاد اسلامی، تهران، ایران

مقدمه: تقاضای والدین برای ترمیم‌های زیبایی در کودکان نسبت به گذشته بیشتر شده است. اخیراً روکش‌های پیش‌ساخته زیرکونیا به‌عنوان جایگزین مناسبی برای روکش‌های فلزی در کودکان معرفی شده‌اند. هدف از این مقاله، فالوآپ ۲ ساله روکش زیرکونیا در مولرهای شیری دو کودک است. استفاده از روکش‌های پیش‌ساخته زیبایی، در سال‌های اخیر به‌عنوان جایگزین **Stainless Steel Crown (SSC)** توسعه یافته‌اند. روکش زیرکونیای کودکان، ترمیم فانکشنال پایداری است که ظاهر طبیعی دندان و زیبایی را فراهم می‌کند.

گزارش مورد: در این مقاله، نتایج بازسازی تاج دو مولر شیری با روکش‌های پیش‌ساخته زیرکونیا در دو کودک ۵ ساله گزارش شده‌است و همچنین پروتکل اجرای روکش‌های زیرکونیا به‌صورت مرحله به مرحله و ذکر جزئیات مطرح گردید. بیماران تا ۲۴ ماه فالوآپ شده‌اند و تطابق روکش زیرکونیا، سلامت لثه و سایش دندان مخالف بررسی شده‌است.

نتیجه‌گیری: به‌نظر می‌رسد که روکش زیرکونیا در طی ۲۴ ماه ماندگاری و زیبایی مناسبی را برای کودک فراهم می‌کند.

کلمات کلیدی: روکش زیرکونیای کودکان، درمان زیبایی، مولر شیری

مقدمه

امروزه کودکان بسیاری مبتلا به Early Caries Child (ECC) می‌باشند و بنابراین دندان‌های مولر شیری زیادی در کودکان با سن کم نیاز به ترمیم وسیع دارند که برای درمان آن‌ها از روش‌های مختلفی استفاده می‌شود (۱). بهترین گزینه درمانی برای مولرهای شیری در کودکان با سن کم روکش‌های از پیش ساخته شده فلزی می‌باشد (۲). این روکش‌ها دارای مزایایی چون سهولت استفاده، سرعت قراردعی بالا، دوام طولانی‌مدت، هزینه کم و زیست‌سازگاری مناسب می‌باشند، در عین حال مشکلات زیبایی از معایب آن است (۳، ۴). برای حل این مشکل جایگزین‌هایی پیشنهاد شدند که روکش‌های *preveneered* اولین آن‌ها بود. این روکش‌ها در واقع همان روکش‌های از پیش ساخته شده فلزی هستند که با موادی چون کامپوزیت رزین‌ها یک یا چند سطحشان پوشیده شده است (۵). این روکش‌ها در کوتاه‌مدت نتایج مطلوبی داشتند و از نظر والدین قابل قبول بودند، ولی از معایب آن‌ها می‌توان به حجیم بودن، محدودیت در *counturing* و *crimping* سطح فاسیال و شکستگی‌های متعدد در

فیسینگ‌های زیبایی اشاره کرد. در صورت شکستگی از موادی مانند کامپوزیت رزین جهت ترمیم استفاده می‌شود که موفقیت کمی دارند (۶، ۷)

یکی دیگر از روش‌های جایگزین جهت بهبود نمای روکش‌های استیل، استفاده از روکش‌های *open face* استیل می‌باشد که با بریدن یک پنجره لبیالی از *ssc* سمان شده و ترمیم آن با کامپوزیت ساخته می‌شود. در این روش مقداری سمان سفت شده جهت افزایش گیر مکانیکی کامپوزیت باقی گذاشته می‌شود. از معایب آن می‌توان دیده شدن مارژین فلزی و مدت زمان بیشتر ساخت نسبت به *ssc* را عنوان کرد (۸). برای اولین بار روکش‌های زیرکونیایی پیش ساخته در سال ۲۰۱۰ به دندانپزشکی کودکان معرفی شد (۹). زیرکونیا یک دی‌اکسید کریستالی زیرکونیوم است که دارای خواص مکانیکی مشابه فلزات و رنگ شبیه به دندان می‌باشد. امروزه روکش‌های از پیش ساخته شده زیرکونیایی برای آنسیزورها و مولرهای شیری وجود دارد (۱۰). مطالعات نشان می‌دهند که روکش‌های زیرکونیا از نظر کلینیکی و رضایت والدین برتر از سایر روش‌های ترمیمی پوشش کامل دندان هستند (۱۱). همچنین روکش‌های زیرکونیا دارای استحکام بالا، زیست‌سازگاری، تحریک لثه‌ای کم و دوام بالا می‌باشند (۱۲).

از آن‌جا که مطالعات در مورد دوام طولانی‌مدت روکش‌های پیش ساخته زیرکونیا در کودکان اندک و کاربرد آن محدود می‌باشد، در این مقاله قراردادن روکش زیرکونیا در مولرهای شیری دو کودک و فالوآپ کلینیکی ۲۴ ماهه آن‌ها، مورد بررسی قرار گرفته است.

گزارش مورد

دو کودک ۵ ساله، در سال ۱۳۹۶ به کلینیک خصوصی در تهران مراجعه نمودند که به علت پوسیدگی وسیع در دندان‌های ۶۴ و ۵۴، تحت درمان پالپ قرار گرفتند (شکل‌های ۱ و ۲) و سپس با *Glass Ionomer Equia (GC, Tokyo, Japan)* ترمیم شدند (شکل ۳). اما به علت وسعت زیاد تخریب، دندان‌ها به روکش نیاز داشتند. والدین این کودکان به شدت نگران ظاهر و زیبایی دندان کودک خود بودند که در نتیجه تصمیم گرفته شد بازسازی این دندان‌ها با روکش زیرکونیا (*NuSmile, Houston, USA*) انجام شود. انتخاب روکش

انتخاب سایز مناسب بر مبنای عرض مزودیستالی دندان، با آزمون و خطا و با استفاده از روکش‌های *try-in* صورتی انجام شد. بر این اساس پس از تراش مناسب روکش سایز ۴ برای دندان‌های مورد نظر انتخاب شد (۱۳).

مرحل تراش روکش زیرکونیا پیش ساخته

با توجه به اینکه تراش دندان در روکش‌های زیرکونیا بیشتر از SSCها انجام می‌گیرد و به میزان بیش‌تری در زیر لثه گسترش می‌یابد، در نتیجه باید از بی‌حسی بافت نرم باکال و لینگوال اطمینان پیدا کنیم و به همین دلیل بی‌حسی اینفیلتره در باکال و لینگوال دندان‌ها انجام شد (۱۴).

تراش سطح اکلوزال

ارتفاع سطح اکلوزال ۱-۲ میلی‌متر با حفظ آناتومی طبیعی کاهش داده‌شد. این کاهش ارتفاع سطح اکلوزال از آن‌جا که حد نهایی نشستن روکش را مشخص می‌کند، برای قراردعی روکش زیرکونیا و تطابق آن بسیار حائز اهمیت است (۱۳).

تراش سطوح طرفی

در ابتدا درحد بالای لثه‌ای محل تماس را باز کرده و سپس ۲۰-۳۰٪ (حدود ۰/۵-۱/۲۵ میلی‌متر) از سطوح دندان‌ها تراش داده شد. نتیجه این تراش باید به صورت سطوح موازی یا کمی متقارب باشد. در ادامه تراش با دقت به وسیله یک فرز نازک و تیپر الماسی، به صورت featheredge حدود ۱-۲ میلی‌متر به زیر لثه گسترش یافت. لازم به ذکر است که باید میزان نفوذ فرز به زیر لثه تدریجی باشد، به طوری که در هر مرحله عمق نفوذ فرز ۰/۵ میلی‌متر بوده و این مرحله تا رسیدن به عمق ۱-۲ میلی‌متری زیر لثه حدود ۷ تا ۸ بار تکرار می‌گردد. در نهایت تمام زوایا گرد شده و مجدداً از نظر ایجاد لج یا آندرکات با سوند چک گردید (شکل‌های ۴ و ۵).

امتحان روکش زیرکونیا

به جهت جلوگیری از آلودگی زیرکونیا با بزاق و خون، شرکت NuSmile، روکش‌های try-in را عرضه کرده‌است. پس از انتخاب سایز حدودی، روکش try in برروی دندان قرار داده‌شد. لازم‌به‌ذکر است که برخلاف SSCها، مسیر نشستن در روکش‌های زیرکونیا به موازات محور طولی دندان تراش خورده می‌باشد. نشانیدن روکش نباید با فشار انجام شود، زیرا فشار سبب شکستن روکش خواهد شد (شکل ۶). پس از تطابق کامل روکش اکلوژن چک گردید (شکل ۷).

کنترل خونریزی زیر لثه

بعد از اطمینان از اکلوژن و تطابق لثه‌ای مناسب روکش با دندان، سطوح دندان از بزاق و خون تمیز و خونریزی لثه‌ای کنترل گردید. به علت میزان بالای خونریزی، از (Access Edge (Centrix Dental Germany, Köln, Germany) استفاده شد. برای این کار از سرنگ مخصوص این ماده استفاده و ماده به آرامی در سالکوس لثه تزریق گردید. سپس استوانه اسفنجی مخصوص روی لثه قرار داده شد و از بیماران تقاضا گردید تا روی آن را گاز بگیرند (شکل ۸). برای کنترل خونریزی ۲ دقیقه صبر گردید (۳). سپس ناحیه شسته و خشک شد (شکل ۹).

سمان کردن

برای سمان کردن روکش‌ها از سمان دوال کیور سلفاچ (TheraCem (BISCO, Schaumburg, Illinois, USA) استفاده شد. ابتدا دندان‌ها را خشک شدند. سپس سطوح داخلی روکش‌ها به سمان آغشته شده و روی دندان‌ها قرار داده‌شدند. ۲ الی ۳ ثانیه مارژین‌ها از باکال و لینگوال با دستگاه لایت‌کیور، کیور و اضافات سمان از اطراف و بین دندان‌ها پاک شد. جهت تسریع فرایند ستینگ، ۲۰ الی ۳۰ ثانیه اطراف روکش‌ها مجدد کیور گردید (۱۵) (شکل ۱۰ و ۱۱). پس از سمان کردن اکلوژن مجدداً چک شد.

فالوآپ

بیماران تا ۲۴ ماه از نظر سلامت لثه، زیبایی، رنگ‌پذیری روکش و سایش دندان مقابل مورد ارزیابی قرار گرفت. بعد از ۲۴ ماه لثه در هر دو بیمار در سلامت کامل بود و هیچ نشانه‌ای از قرمزی و التهاب وجود نداشت. پلاک کمی روی سطح روکش‌ها دیده‌شد و هیچ اثری از سایش روی سطح اکلوزال دندان‌های مقابل مشاهده نشد (شکل ۱۳).

بحث روکش‌های زیرکونیا دارای محاسن بسیاری هستند. این روکش‌ها بادوام بوده و پس از سمان کردن گیر بالایی دارند و نمی‌شکنند (۱۴). به علاوه این روکش‌ها زیبایی بی‌نظیری دارند، در حدی که در بعضی موارد از سایر دندان‌های کودک به راحتی قابل افتراق نیستند. همچنین این روکش‌ها مانند SSCها سازگاری زیستی بالایی دارند (۱۶).

با وجود آن‌که سلامت لثه‌ای بیشتر به بهداشت دهانی کودک بستگی دارد، گزارش شده است که میزان تشکیل پلاک بر روی روکش زیرکونیا در مقایسه با سایر روکش‌ها بسیار کم می‌باشد. کاهش تجمع پلاک روی این روکش‌ها می‌تواند مانع از ایجاد بیماری‌های لثه شود (۱۷). Taran و همکاران بیان کردند که در سال اول، تجمع پلاک روی روکش زیرکونیا کمتر از SSC است ولی بعد از ۲ سال میزان پلاک در هر دو روکش برابر بود (۱۸). در گزارش حاضر، طی فالوآپ ۲۴ ماهه، تجمع پلاک روی روکش در مجاورت مارجین لثه حداقل بود و نشانه‌ای از التهابات لثه‌ای دیده‌نشد.

نگرانی دیگر در مورد روکش زیرکونیا آن است که پس از آلودگی با بزاق و خون، گیرنده‌های فوسفور در سطح داخلی زیرکونیا با پروتئین‌های موجود در بزاق و خون باند شده و این امر باعث کاهش در گیر روکش می‌شود. برای حل این مسئله، شرکت NuSmile، روکش‌های try-in را در کیت طراحی کرده است. با این وجود در صورت آلودگی روکش اصلی با بزاق و خون، باید از روش‌هایی چون سندبلاست و اولتراسونیک استفاده نمود (۱۹).

یکی از مشکلات مطالعه حاضر کنترل خونریزی لثه بعد از تراش زیرلثه‌ای بود که برای حل این مسئله از ماده Access edge که نوعی کنارزننده لثه محسوب می‌شود، استفاده گردید. این ماده حاوی آلومینیوم کلراید ۱۵٪ است که یک ضدانعقاد بی‌رنگ می‌باشد. آلومینیوم کلراید علاوه بر کنترل خونریزی (هموستاز)، به علت ایجاد انقباض در لثه، به کنارزدن آن کمک می‌کند. Access edge همچنین حاوی kaolin clay است که مایعات موجود در شیار لثه را جذب کرده و منبسط می‌گردد، در نتیجه موجب کنارزدن لثه می‌شود. از آنجایی که این ماده با فشار اسفنج مخصوص تا عمق ۲ تا ۱ میلی‌متری نفوذ کرده و محیط را عاری از بزاق و خون می‌کند، گیر روکش را بهبود می‌دهد (۲۰).

سایش دندان مقابل نیز یکی دیگر از نگرانی‌های دندانپزشکان در مورد روکش زیرکونیا می‌باشد. Ahn و همکاران عنوان نمودند که سایش دندان مقابل در روکش‌های زیرکونیا بیشتر از SSCها می‌باشد (۲۱). درحالی‌که در مقاله دیگری نشان داده شده است که این روکش‌ها در مقایسه با سایر روکش‌ها سایش بیشتری در سطح دندان مقابل ایجاد نمی‌کنند (۲۲) و در بیماران گزارش حاضر نیز شواهدی از سایش مشاهده نشد.

نکته مهم در روکش‌های زیرکونیا، همکاری کودک می‌باشد، زیرا به طور معمول کاربرد این روکش نیاز به زمان کلینیکی بیشتری دارد که البته با افزایش مهارت دندانپزشک این زمان کاهش می‌یابد. در این مطالعه از سمان Theracem با pH حدود ۴ برای چسباندن روکش زیرکونیا استفاده شد. این سمان سلفاچ بوده و نیازی به فرایند اچینگ و باندینگ ندارد. کاهش مراحل کار سبب افزایش سرعت کار می‌شود که در کودکان حائز اهمیت است (۲۳).

مسئله دیگری که در این روکش‌ها مطرح می‌باشد، موضوع اصلاح اکلوژن است. در روکش زیرکونیا جهت اصلاح اکلوژن صرفاً مجاز به کوتاه کردن لبه‌های روکش می‌باشیم. بنابراین در صورت نیاز به اصلاح، نمی‌توان سطح اکلوژال روکش زیرکونیا را تراش داد و تنها در موارد نیاز به اصلاح مختصر، می‌توان از دندان مقابل تراشید.

موفقیت طولانی‌مدت روکش‌های زیرکونیا به سمان نمودن و پیروی از پروتکل‌های باندینگ مناسب بستگی دارد (۲۴). یکی از محدودیت‌ها در کاربرد روکش‌های زیرکونیا در کودکان، عدم اطلاع از گیر طولانی‌مدت زیرکونیا به دندان می‌باشد. در این مطالعه موردی ما دو مورد کاربرد موفق روکش پیش‌ساخته زیرکونیا در کودکان را طی دو سال گزارش نمودیم. علی‌رغم نتایج کلینیکی

رضایت‌بخش در تحقیقات کوتاه مدت، همچنان نیاز به مطالعات کلینیکی با حجم نمونه بیشتر و بررسی طولانی‌مدت می‌باشد تا شواهد کافی راجع به روکش‌های زیرکونیا پیش‌ساخته در کودکان داشته باشیم.

نتیجه گیری

روکش‌های پیش‌ساخته زیرکونیا این امکان را به دندانپزشکان کودکان می‌دهند تا پاسخگوی نیاز زیبایی والدین و کودکان باشند. در پیگیری این روکش‌ها در دو کودک و طی ۲ سال، علاوه بر حفظ فانکشن و سلامت لثه، دوام باند سمان نیز مشاهده شد.

مراجع

1. Gosnell E, Thikkurissy S. Management of dental caries and esthetic issues in the pediatric patient. *Journal of the California Dental Association*. 2013;41(8):619-629.
2. Yengopal V, Harnekar SY, Patel N, Siegfried N. Dental fillings for the treatment of caries in the primary dentition. *Cochrane Database of Systematic Reviews*. 2009(2).
3. Mourouzis P, Arhakis A, Tolidis K. Computer-aided Design and Manufacturing Crown on Primary Molars: An Innovative Case Report. *International journal of clinical pediatric dentistry*. 2019;12(1):76.
4. Threlfall A, Pilkington L, Milsom K, Blinkhorn A, Tickle M. General dental practitioners' views on the use of stainless steel crowns to restore primary molars. *British dental journal*. 2005;199(7):453.
5. Kratunova E, O'Connell AC. A randomized clinical trial investigating the performance of two commercially available posterior pediatric veneered stainless steel crowns: a continuation study. *Pediatric dentistry*. 2014;36(7):494-498.
6. Khurana D, Indushekar K, Saraf BG, Sheoran N, Sardana D. A randomized controlled clinical trial to evaluate and compare three chairside techniques of veneering stainless steel crowns. *Journal of Indian Society of Pedodontics and Preventive Dentistry*. 2018;36(2):198.
7. Kratunova E, O'Connell AC. Chairside repair of veneered primary molar stainless steel crowns: a pilot study. *Pediatric dentistry*. 2015;37(1):46-50.
8. ملک افزلی اردکانیب، بهشتی م، میرکریمی م، احمدی ر، درمان پوسیدگیهای زودرس دندانهای شیری قدامی در کودکان: مروری بر مقالات. *مجله دندانپزشکی جامعه اسلامی دندانپزشکان*. جلد ۲۱، شماره ۴، صفحات ۲۹۷-۳۰۶.
9. Townsend JA, Knoell P, Yu Q, Zhang J-F, Wang Y, Zhu H, et al. In vitro fracture resistance of three commercially available zirconia crowns for primary molars. *Pediatric dentistry*. 2014;36(5):125E-129E.
10. Planells del Pozo P, Fuks A. Zirconia crowns-an esthetic and resistant restorative alternative for ECC affected primary teeth. *Journal of Clinical Pediatric Dentistry*. 2014;38(3):193-195.

11. Walia T, Salami A, Bashiri R, Hamoodi O, Rashid F. A randomised controlled trial of three aesthetic full-coronal restorations in primary maxillary teeth. *Eur J Paediatr Dent*. 2014;15(2):113-118.
12. Lee J-H. Guided tooth preparation for a pediatric zirconia crown. *The Journal of the American Dental Association*. 2018;149(3):202-208. e2.
13. https://www.nusmile.com/Plugins/Widgets.FAQ.Vinformatix/Content/FAQ/FAQCategoryFiles/IFU_11_ZR_QuickStart_Posterior_Rev2_Web.pdf.
14. Cazaux SL, Hyon I, Prud'homme T, Trutaud SD. Twenty-nine-month follow-up of a paediatric zirconia dental crown. *Case Reports*. 2017;2017:bcr-2017-219891.
15. Jivanescu A, Miglionico A, Barua S, Hategan SI. Alternative prosthodontic-based treatment of a patient with hypocalcified type Amelogenesis Imperfecta. *Clinical case reports*. 2017;5(7):1093.
16. Ram D, Fuks AB, Eidelman E. Long-term clinical performance of esthetic primary molar crowns. *Pediatric dentistry*. 2003;25(6).
17. Abdulhadi BS, Abdullah MM, Alaki SM, Alamoudi NM, Attar MH. Clinical evaluation between zirconia crowns and stainless steel crowns in primary molars teeth. *Journal of Pediatric Dentistry*. 2017;5(1):21.
18. Taran PK, Kaya MS. A Comparison of Periodontal Health in Primary Molars Restored with Prefabricated Stainless Steel and Zirconia Crowns. *Pediatric Dentistry*. 2018;40(5):334-339.
19. Patel D. Influence of saliva contamination on resin bond durability to zirconia-Effect of cleaning methods 2015.
20. Marcov E-C, Perieanu MV, Costea R, Marcov N, Bondar DC, Burlibasa M, Babiuc I, Costea R, Bodnar T, Malita M, Ionescu C, Tabase G, Mihai A, Cristache CM, Beuran IA. Methods of additional moisture control in the proximal and cervical region. *Acta Medica Transilvanica*. 2019;24(1):83-87.
21. Choi J-W, Bae I-H, Noh T-H, Ju S-W, Lee T-K, Ahn J-S, et al. Wear of primary teeth caused by opposed all-ceramic or stainless steel crowns. *The journal of advanced prosthodontics*. 2016;8(1):43-52.
22. Holsinger DM, Wells MH, Scarbecz M, Donaldson M. Clinical evaluation and parental satisfaction with pediatric zirconia anterior crowns. *Pediatric dentistry*. 2016;38(3):192-197.
23. Chen L, Yang J, Wang JR, Suh BI. Physical and biological properties of a newly developed calcium silicate-based self-adhesive cement. *American journal of dentistry*. 2018;31(2):86-90.
24. Grasel R, Santos M, Rêgo HC, Rippe M, Valandro L. Effect of resin luting systems and alumina particle air abrasion on bond strength to zirconia. *Oper. Dent*. 2018;43(3):282-290.

عنوان شکل‌ها

شکل ۱: عکس رادیوگرافی پس از پالپکتومی در بیمار ۱

شکل ۲: عکس اولیه بیمار ۲

شکل ۳: تصویر دندان بیمار ۱ پس از ترمیم با گلس آینومر

شکل ۴: تصویر دندان بیمار ۱ پس از تراش

شکل ۵: تصویر دندان بیمار ۲ پس از تراش

شکل ۶: تصویر دندان بیمار ۲ پس از قرارگیری روکش try in

شکل ۷: تصویر دندان بیمار ۲ پس از قرارگیری روکش try in در اوکلوژن

شکل ۸: تصویر دندان بیمار ۱ پس از قرار دادن Access edge

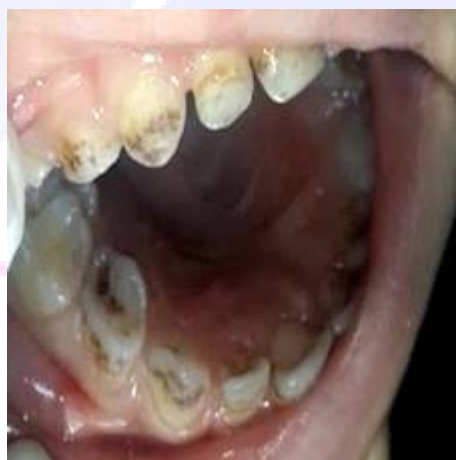شکل ۹: تصویر دندان بیمار ۱ پس از کنترل خونریزی

شکل ۱۰: تصویر دندان بیمار ۱ پس از سمان کردن

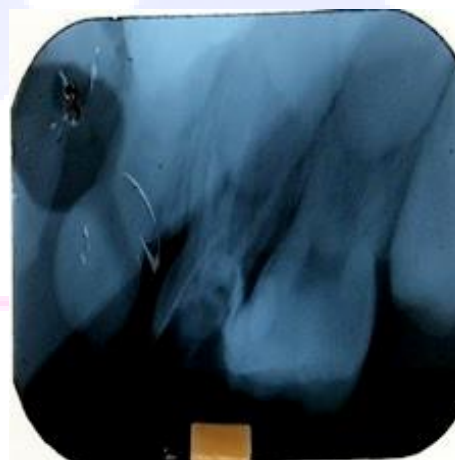
شکل ۱۱: تصویر دندان بیمار ۲ پس از سمان کردن

شکل ۱۲: تصویر دندان بیمار ۲ پس از سمان کردن در اوکلوژن

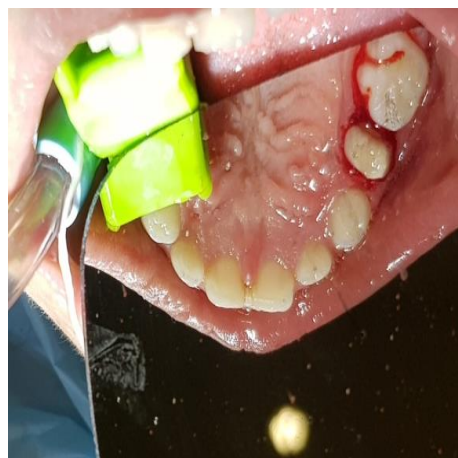شکل ۱۳: تصویر دندان بیمار ۲ پس از ۲۴ ماه (جلسه فالوآپ)



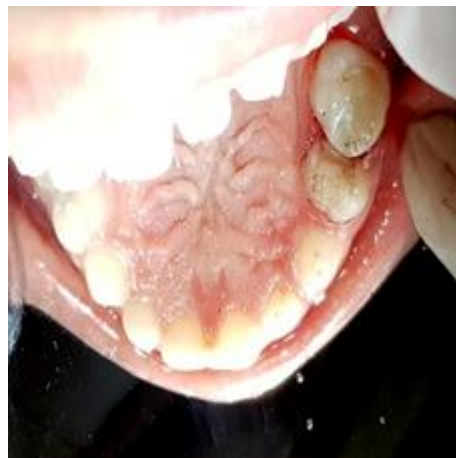(شکل ۲)



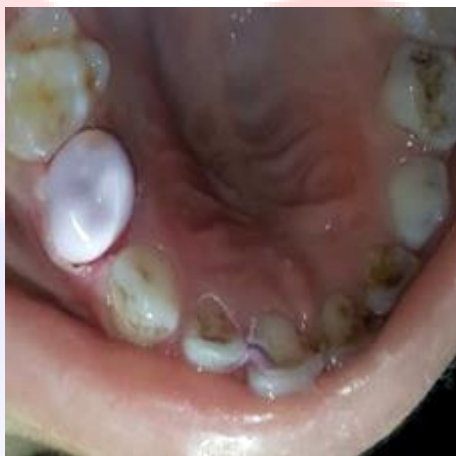(شکل ۱)



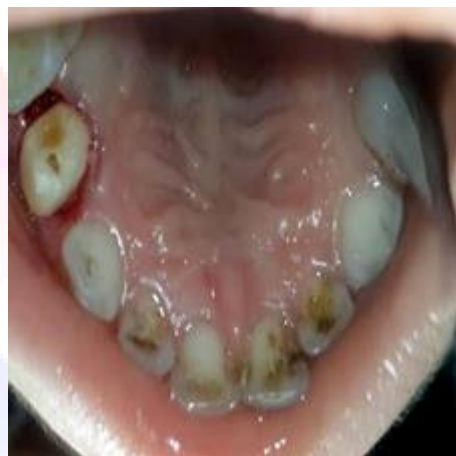(شکل ۴)



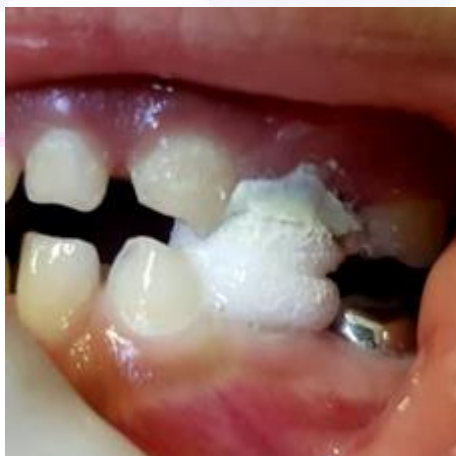(شکل ۳)



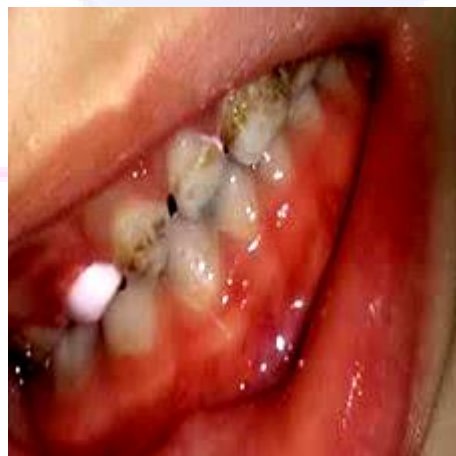(شکل ۶)



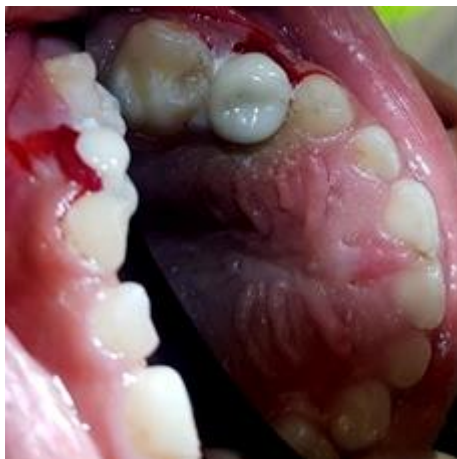(شکل ۵)



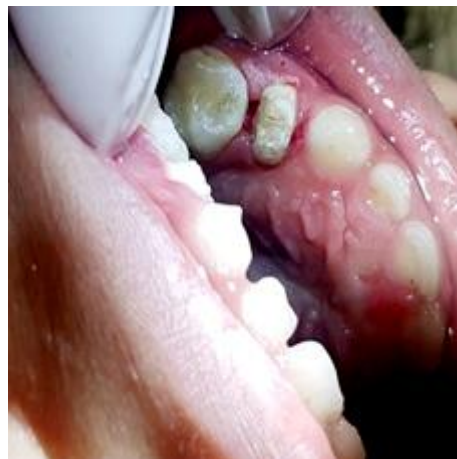(شکل ۸)



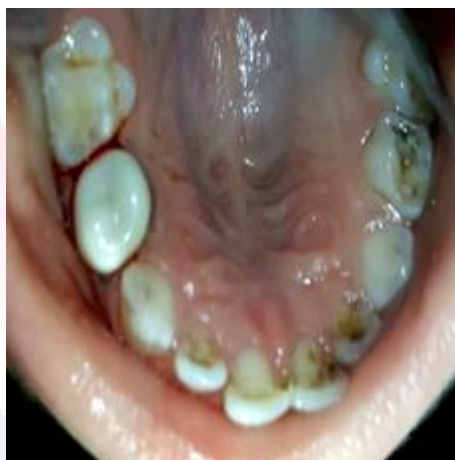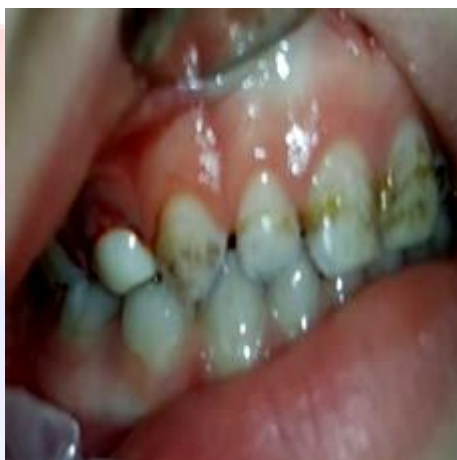(شکل ۷)



(شکل ۱۰)

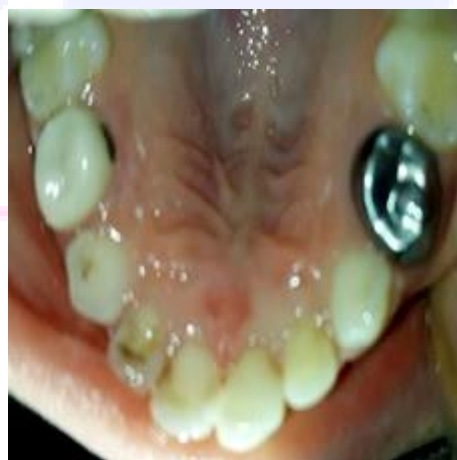

(شکل ۹)



(شکل ۱۲)

(شکل ۱۱)



(شکل ۱۳)

