

Modified distal shoe appliance for premature bilateral loss of primary second molars: A case report

Abstract

When the second primary molar is lost prematurely, permanent first molar displacement and mesial shift often occur. This is one of the most difficult cases to manage in pediatric dentistry. In these cases, using space maintainer that guides the first permanent molar to its natural position is indicated. In this article, we report the use of modified bilateral distal shoe in cases with premature bilateral loss of deciduous second molars.

Key Words: Space Maintenance, distal shoe, Pediatric Dentistry, Tooth Extraction

Running title: Modified distal shoe

1-Marzieh Salehishahrabi

Assistant Professor, Pediatric Dentistry Department, School of Dentistry, Tehran University of Medical Sciences, Tehran, Iran

2-Alireza Heydari

Associate Professor, Pediatric Dentistry Department, School of Dentistry, Tehran University of Medical Sciences, Tehran, Iran

3-Hossein Afshar

Professor, Pediatric Dentistry Department, School of Dentistry, Tehran University of Medical Sciences, Tehran, Iran

4-*Fateme Almasi

Resident of Pediatric Dentistry Department, School of Dentistry, Tehran University of Medical Sciences, Tehran, Iran

اپلاینس دیستال شو اصلاح شده برای از دست دادن چند مولر شیری دوطرفه
- یک گزارش مورد

چکیده

مرضیه صالحی شهرابی ۱

علیرضا حیدری ۲

حسین افشار ۳

فاطمه الماسی* ۴

هنگامی که مولر دوم شیری به طور زودرس از دست برود ، جابه جایی و شیفت مزیالی مولر اول دائمی اغلب اتفاق می افتد. این یکی از دشوارترین مواردی است که دندانپزشک متخصص کودکان با آن روبرو میشود در این موارد استفاده از فضا نگهداری که مولر اول دائمی را به موقعیت طبیعی خود هدایت می کند اندیکاسیون دارد.

در مواردی با از دست دادن زودرس دو طرفه دندان های مولر شیری ، اپلاینس دیستال شو نیاز به تغییراتی دارد. در این مقاله ، ما استفاده از اپلاینس دیستال شو تغییر یافته را گزارش می دهیم که به نظر می رسد استفاده از اپلاینس دیستال شو تغییر یافته میتواند انتخاب خوبی برای نگهداری فضا در بیماران با از دست دادن دو طرفه دندان های مولر شیری باشد.

کلمات کلیدی: فضانگهدار- دیستال شو- دندانپزشکی کودکان -کشیدن دندان

۱- استادیار بخش کودکان ، دانشکده دندانپزشکی، دانشگاه علوم پزشکی تهران

۲- دانشیار بخش کودکان ، دانشکده دندانپزشکی ، دانشگاه علوم پزشکی تهران

۳- استاد بخش کودکان ، دانشکده دندانپزشکی ، دانشگاه علوم پزشکی تهران

۴-دستیار تخصصی بخش کودکان ، دانشکده دندانپزشکی ، دانشگاه علوم پزشکی تهران

مقدمه

پوسیدگیهای دندانی یکی از شایعترین بیماریهای کودکان است و هر ساله تعداد زیادی دندان به دلیل گسترش پوسیدگی از دست میرود. از دست دادن زودرس دندانهای شیری همچنان یک مشکل شایعی است که منجر به اختلال در یکپارچگی قوس میشود و تأثیر منفی بر موقعیت صحیح دندان دائمی جایگزین دارد. قرار دادن سریع فضا نگهدارنده بهترین راه برای حذف یا کاهش برخی از این مشکلات است. (۱). استفاده از فضا نگهدار برای کاهش شیوع و شدت مال اکلوژن در پی از دست رفتن زودهنگام دندان توصیه شده است. دندان در حال رویش در مجاورت ناحیه بی دندانی نسبت به دندانهای کاملاً رویش یافته، احتمال از دست رفتن فضای بیشتری دارد و این نشان می دهد که مداخله بالینی باید در نظر گرفته شود (۲) نشان داده شده است که از دست دادن دندان های مولر دوم شیری و عدم وجود راهنمایی برای رویش دندان های مولر دائمی منجر به کاهش زیاد طول قوس می شود به طوری که می تواند منجر به کاهش طول قوس بیش از ۸ میلی متر در هر کوادرانت ماگزینا و حدود ۶-۴ میلی متر در هر کوادرانت مندیبل می شود. (۳). اختلاف نظر زیادی در رابطه با نیاز به فضا نگهدار در زمان از دست رفتن مولر دوم شیری وجود ندارد. بنابراین، با کشیده شدن و از دست رفتن زودرس دندان های مولر شیری، به منظور جلوگیری از از دست رفتن فضا، استفاده از فضا نگهدارنده ها باید در نظر گرفته شوند (۴) یک فضا نگهدارنده ای که مولر اول دائمی را به موقعیت طبیعی خود هدایت می کند به طور معمول اپالینس دیستال شو می باشد (۵). فضا نگهدارنده دیستال شو یک گزینه درمانی استاندارد و قابل قبول، با یک تیغه زیر لثه ای که به مزیا ل دندان مولر اول دائمی رویش نیافته گسترش یافته است می باشد (۶). این تیغه به عنوان راهنمایی برای رویش دندان مولر اول دائمی عمل کرده و از حرکت مزیا ل دندان مولر دائمی جلوگیری می کند (۷).

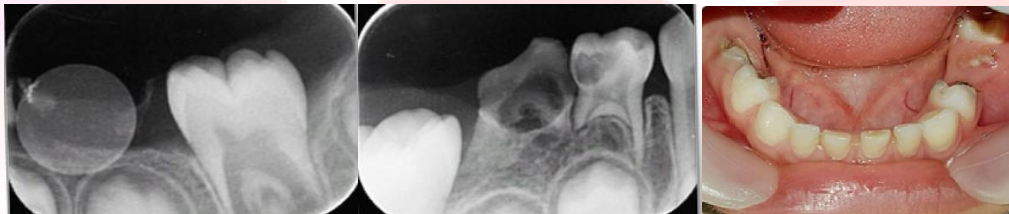اپالینس دیستال شو برای اولین بار توسط Gerber برای هدایت رویش اولین مولر دائمی به موقعیت مناسب خود در قوس دندانی معرفی شد و توسط Croll مدیفاید شد. (۸،۹،۱۰،۱۱) اندیکاسیون های مربوط به استفاده از اپالینس دیستال شو عبارتند از از دست دادن یا کشیدن زودرس مولر دوم شیری، تحلیل گسترده ریشه دندان مولر دوم شیری قبل از رویش اولین مولرهای دائمی، غیر قابل ترمیم بودن دندان مولر دوم شیری به دلیل پوسیدگی گسترده، اکتوپیک ارپشن اولین مولر دائمی و آنکیلوز مولر دوم شیری. با این حال، قبل از تصمیم گیری در مورد استفاده از این اپالینس، باید موارد کنتراندیکاسیون نیز در نظر گرفته شود. موارد منع مصرف عبارتند از: عدم وجود تعداد کافی دندانهای پایه (از دست دادن چندین دندان)، همکاری نامناسب کودک و یا والدین، عدم وجود مولر اول دائمی، بیماری های سیستمیکی که بر روند ترمیم زخم تأثیر می گذارند به عنوان مثال دیابت ملیتوس، دیسکرازی خون، سرکوب سیستم ایمنی، تب روماتیسمی و ناهنجاری های قلبی که قبل از دندانپزشکی به پیشگیری از آنتی بیوتیک نیاز دارد. (۱۲).

در این شرایط، دندانپزشک دو انتخاب دارد؛ (۱) پس از رویش دندان مولر اول دائمی، فضای از دست رفته را بازبایی نماید (۲) از اپالینس ثابت یا متحرکی که به داخل بافت نفوذ نمی کند ولی فشاری روی ریج مزیا ل دندان رویش نیافته مولر وارد می کند استفاده نماید (۳).

درمان کیس هایی با از دست رفتن دو طرفه مولرهای شیری یک چالش بالینی برای دندانپزشکان کودکان است. در این موارد به علت عدم وجود دندان های پایه به تعداد کافی ، طراحی دیستال شو متداول نمی تواند استفاده شود. هدف از این گزارش مورد بحث در مورد طراحی نوآورانه یک دستگاه دیستال شو است که با نتایج بالینی خوبی استفاده شده است.

گزارش مورد:

پسری ۵ ساله به بخش دندانپزشکی کودکان دانشکده دندانپزشکی دانشگاه علوم پزشکی تهران در تاریخ ۱۳۹۷/۸/۲۹ با شکایات اصلی از درد و آبسه مکرر ناحیه سمت راست مندیبل مراجعه کرده است. بیمار هیچ تاریخچه پزشکی قابل توجهی نداشت. معاینات بالینی و رادیوگرافی نشان داد که دندان های مولر اول و مولر دوم شیری فک پایین هر دو سمت پروگنوز خوبی ندارد و باید کشیده شود (شکل ۱).

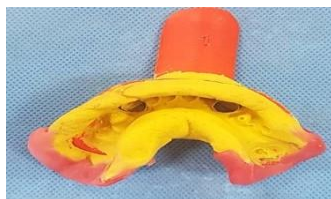

با توجه به از دست دادن چندین دندان شیری ، از اپالینس دیستال شو معمولی نمی توان استفاده کرد. بدین ترتیب، از دستگاه دیستال شو مدیفاید شده برای این بیمار استفاده شد. توضیح مختصری از درمان ها به والدین داده شد و رضایت نامه کتبی از والدین گرفته شد. در طی درمان های اولیه برای قرار دادن فضا نگهدار دیستال شو اصلاح شده ، همکاری بیمار و والدینش ارزیابی شد. درمان های دندانپزشکی به شرح زیر انجام شد:

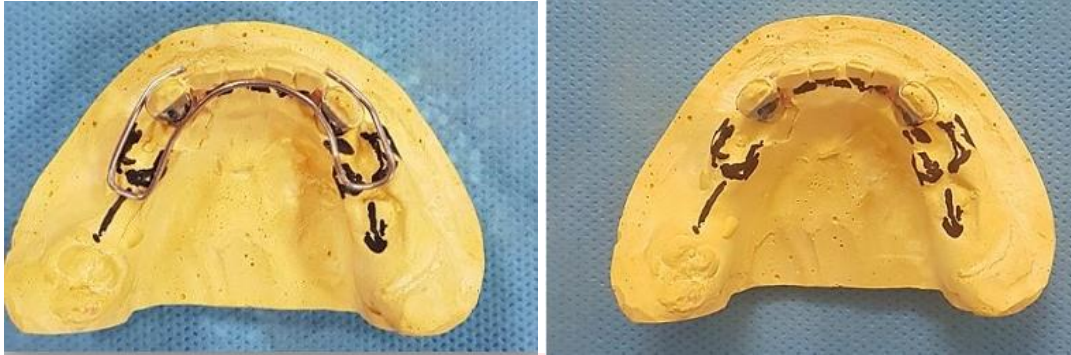
جلسه اول: کوادرانت راست مندیبل: کشیدن مولر اول شیری و دوم شیری

جلسه دوم: کوادرانت چپ مندیبل: کشیدن مولر اول شیری و دوم شیری

بند های مناسب برای کانین های شیری سمت راست و چپ ساخته شد و نحوه ساخت بند به این صورت بود که سطح اکلوزال از SSC های مربوط به دندان های کانین توسط فرز الماسی بریده شد. سپس یک قالب آلژیناتی از فک پایین به همراه بندها گرفته شد و بندها به قالب آلژیناتی منتقل شد. (شکل ۲)



سیم ارتودنسی A0.4 اینچ روی کست دندانی از ناحیه مولر اول شیری راست تا ناحیه مولر اول شیری چپ به فرم قوس فکی مطابق شکل فرم داده شد. این سیم مانند یک لینگوال ارچ معمولی نیست و برای انکوریدج بیشتر لینگوال ارچ تغییراتی داده شد. در ناحیه باکال سیم مانند شکل فرم داده شد و به بند روی دندان های کانین لحیم شد. (شکل ۳)



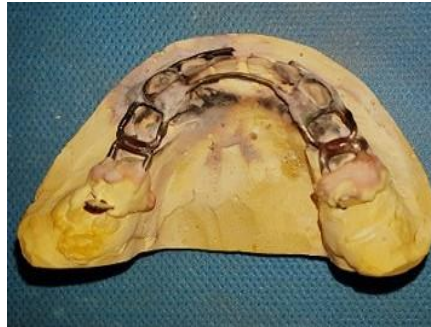سپس این سیم شکل گرفته با گچ روی کست ثابت شد (شکل ۴)



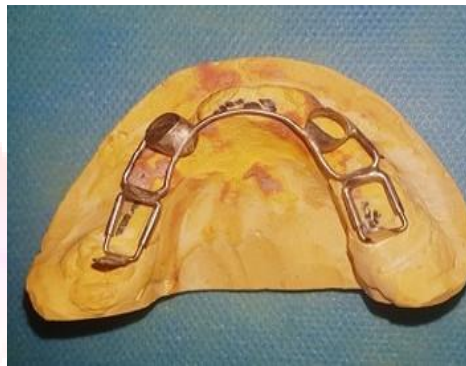و بعد به بندهای کانین لحیم شد. (شکل ۵)



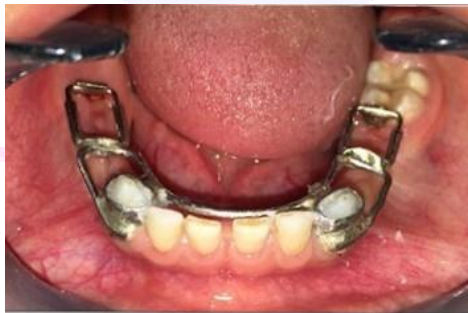در مرحله بعد دیستال شو Gerber مطابق شکل به لینگوال ارچ اصلاح شده لحیم شد. (شکل ۷)



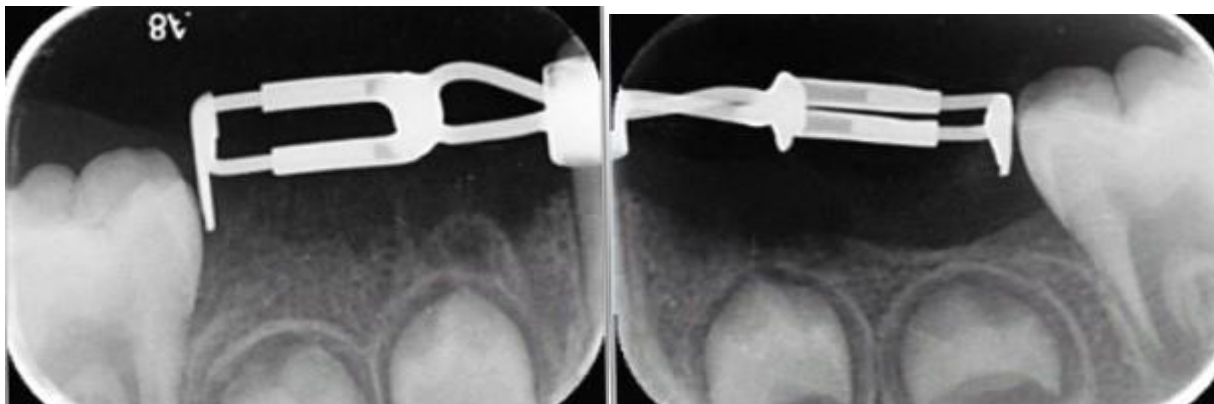
در نهایت اپلاینس پالیش شد. (شکل ۷).



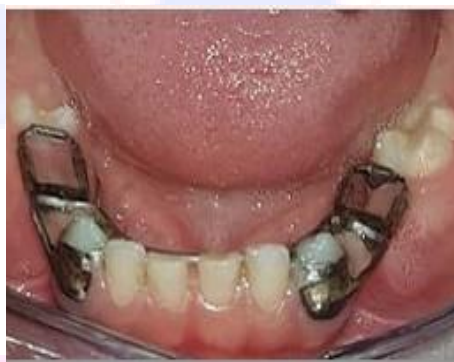بعد از اتمام مراحل لابراتوری ، برای بیمار بی حسی بلاک زده شد سپس اپلاینس در دهان بیمار با تنظیم تیغه ۱ میلی متر زیر مارژین مزیالی دندان ۶ تنظیم شد. (شکل ۸)



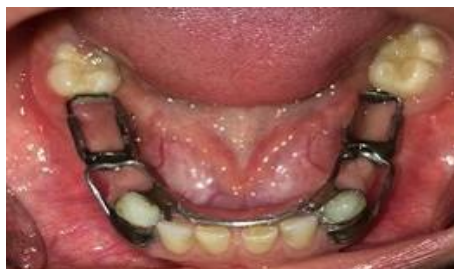از رادیوگرافی پری اپیکال برای کنترل موقعیت افقی و عمودی اپلاینس استفاده شد. (شکل ۹).



سرانجام ، sleeve اپلاینس دیستال شو Gerber کریمپ شد تا اپلاینس ثابت شود و از جابه جایی آن جلوگیری شود. سپس اپلاینس با سمان پلی کربوکسیلات (Adhesor Carbofine , Spofa Dental Czech Republic) سمان شد و فالوآپ یک ماهه برای بیمار در نظر گرفته شد. در 3 ماه بعد ، مولر اول راست دائمی مندیپل در حال رویش بود (شکل ۱۰).



در جلسه فالوآپ ۳ و ۶ ماهه بیمار و والدینش بسیار همکاری کرده و هیچ شکایتی نداشتند. (شکل ۱۱)



بحث:

هدایت رویش و تکامل سیستم دندانی شیری، مختلط و دائمی، یک جزء مهم در مراقبت بهداشت دهانی برای تمام بیماران دندانپزشکی کودکان می باشد و هدف از آن دستیابی به یک سیستم دندانی دائمی پایدار، فانکشنال و زیبا در کنار اکلوژن مناسب می باشد. (۱۳)

تأثیرات محیطی و مورفونیک زیادی وجود دارند که تکامل اکلوژالی را مدیریت می کنند و بروز یک اختلال یا انحراف در هر یک از این عوامل، ممکن است بر اکلوژن اثر منفی بگذارد. از بین این عوامل، حضور دندان های شیری اهمیت زیادی دارد؛ زیرا زمانی که به صورت فیزیولوژیک اکسفولیه می شوند، رشد آلوئولی و فضای مناسب برای رویش صحیح دندان دائمی ایجاد می کنند (۱۴).

از دست رفتن زود هنگام دندان شیری در نتیجه پوسیدگی، تروما، اکتوپیک اراپشن، ممکن است موجب حرکت ناخواسته دندان شیری، دائمی و یا هر دو دنتیشن شود که در نهایت باعث از دست رفتن بخشی از طول قوس دندانی می گردد. این کاهش طول قوس دندانی می تواند منجر به ایجاد یا تشدید مال اکلوژن بیمار، کراودینگ، روتیشن، اکتوپیک اراپشن، کراس بایت، اورجت و اوربایت افزایش یافته و در نهایت، ارتباط نامناسب مولری گردد (۱۵، ۱۶).

Richardson مشاهده کرد که مشکلات شدید فضا هنگامی رخ می دهد که دندان شیری خصوصا مولر شیری قبل از رویش مولر دائمی اکسفولیه گردد (۱۷).

درمان دندانی بیمارانی که چند دندان مولر شیری خود را زود هنگام از دست می دهند یک چالشی برای دندانپزشک متخصص کودکان می باشد. در کیس هایی که مولر دوم شیری قبل از رویش مولر اول دائمی از دست می رود، قرار دادن یک فضا نگهدارنده به منظور هدایت رویش دندان مولر اول دائمی در مسیر صحیح ضروری است. اپالینس دیستال شو به طور معمول و با موفقیت در این کیس ها استفاده می شوند. با این حال، در شرایط خاص بالینی مانند از دست دادن چندین مولر شیری، این اپالینس قابل استفاده نیست.

در کیس حاضر دیستال شو اصلاح شده برای کمک به مسیر رویش مولر های اول دائمی دو طرف در نظر گرفته شده است. این اپالینس مزایایی از جمله: طراحی ساده با حداقل تنظیم، افزایش ثبات و استحکام، توانایی حفظ فضای mesiodistal دو طرفه، هدایت رویش دندان های مولر دائمی فک پایین به صورت دو طرفه، پذیرش و تحمل بهتر توسط بیمار نسبت به پلاک های متحرک را دارد. از معایب این دستگاه می توان به مواردی مانند مشکل در ساخت آن و مشکل در حفظ بهداشت دهان و دندان اشاره کرد، علاوه بر اینها این یک وسیله غیر فانکشنال است که استفاده از آن در بیماران بسیار غیر همکار ممکن است دشوار باشد.

اپالینس دیستال شو دو طرفه که در این کیس مورد بحث قرار گرفت ممکن است به عنوان یک اپالینس کوتاه مدت برای هدایت رویش دندان های مولر اول دائمی فک پایین در نظر گرفته شود که با اپالینس های دیگر با رویش مولر اول دائمی وانسیزورهای قدامی جایگزین می شود. بخش لینگوال ارچ ممکن است باعث تداخل در رویش دندان های قدامی مندیبل

دائمی شود و نیاز به فالوآپ های بیشتر با فواصل کوتاه مدت دارد. از این رو ، اپلاینس طوری طراحی میشود که سیم لینگوال ارچ در ناحیه قدامی بیشتر لینگوالی باشد. با این حال ، مطالعات نشان داده است که در مورد از دست دادن دندان های مولر شیری ، رویش مولر اول دائمی زودتر از زمان مورد انتظار اتفاق می افتد (۱۸،۱۹). بنابراین ، رویش دندان های ثنایای فک پایین قبل از رویش کامل مولرهای اول دائمی کمتر نگران کننده هستند.

هنگامی که مولر دوم شیری زودرس از بین برود ، اغلب حرکت مزایل و جابه جایی مولر اول دائمی اتفاق می افتد و این یکی از دشوارترین مشکلاتی است که دندانپزشکان متخصصان کودکان با آن روبرو هستند. در این موارد استفاده از یک نگهدارنده فضا که مولر اول دائمی را به موقعیت طبیعی خود هدایت کند اندیکاسیون دارد. در موارد از دست رفتن دندان های شیری به صورت دو طرفه ، طراحی اپلاینس دیستال شو مشکلات مختلفی را ایجاد می کند و بنابراین ، یک طراحی اپلاینس اصلاح شده برای هدایت رویش دندان های مولر اول دائمی نیاز است (۲).

در موقعیت هایی که چندین مولر شیری قبل از رویش دندان مولر اول دائمی از دست رفته ، نمی توان از طرح های معمول دیستال شو استفاده کرد و طرحهای مدیفای شده دیستال شو برای راحتی ، همکاری و موفقیت در کودکان مختلف ضروری است (۷).

نتیجه گیری:

اپلاینس دیستال شو اصلاح شده یک فضا نگهدار مناسب در زمان از دست رفتن مولر اول و دوم شیری قبل از رویش دندان مولر اول دائمی می باشد که منجر به حفظ یکپارچگی قوس دندانی و حفظ فضا می شود. این اپلاینس یک فضانگهدار ارزشمند و مورد پذیرش برای دندانپزشکان متخصص کودکان می باشد. با این حال ، مطالعات بالینی بیشتری برای اثبات سودمندی آن در دندانپزشکی کودکان مورد نیاز است.

منابع :

1. American Academy of Pediatric Dentistry (AAPD). Guideline on Management of the Developing Dentition and Occlusion in Pediatric Dentistry. *Reference Manual*. 2014; 37: 253-265.
2. Dhull KS, et al. Modified distal shoe appliance for the loss of a primary second molar: A case report. *Quintessence Int*. 2011;42:829-33
3. Managing the Developing Occlusion. In: Bell RA, Dean JA, McDonald RE, Avery DR. *McDonald and Avery Dentistry for the Child and Adolescent*. 9th ed. Saint Louis: Mosby; 2011. 550-613.
4. Al Dlaigan YH. A survey of the use of space maintainers by private dentists in riyyadh-Saudi Arabia. *Pak Oral Dental J*. 2007 Jan;27(1):39-44.
5. Hicks EP. Treatment planning for the distal shoe space maintainer. *Dent Clin N Amer*. 1973;17:135-50.

6. Willet RC. Preventive orthodontics. *J Am Dent Assoc.* 1936;23:2257-70.
7. Gegenheimer R, Donly KJ. Distal shoe: A cost-effective maintainer for primary second molars. *Paediatr Dent.* 1992;14:268-69.
8. Brill WA. The distal shoe space maintainer: chairside fabrication and clinical performance. *Pediatr Dent.* 2002 Nov-Dec;24(6):561-5.
9. Gerber WE. Facile space maintainer. *J Am Dent Assoc* 1964;69:691-4.
10. Croll TP. An adjustable intra-alveolar wire for distal extension space maintenance: A case report. *J Pedod* 1980;4:347-53.
11. Croll TP, Sexton TC. Distal extension space maintenance: A new technique. *Quintessence Int* 1981;12:1075-80.
12. Hicks EP. Treatment planning for the distalshoe space maintainer. *Dent Clin North Am.* 1973 Jan;17(1):135-50.
13. Kanellis MJ. Orthodontic treatment in the primary dentition. In: Bishara SE, ed. *Textbook of Orthodontics.* Philadelphia, Pa: WB Saunders Co; 2001:248-56
14. Northway W M, Wainright R L, Demirjian A. 1984. Effects of premature loss of deciduous molars. *Angle Orthodontist* 1984; 54: 295-329.
15. 25. Cavalcante A, Alencar C, Medeirosbezerra P, Granvillegarcia A. Prevalence of early loss of primary children in Campina Grande, Brazil. *Pak Oral Dent J* 2008;28: 113-16
16. Heilborn J, Kuchler E, Fidalgo T, Antunes L, Costa M. Early primary tooth loss: prevalence, consequence and treatment. *Int J Dent Recife* 2011;10(3) :10-13.
17. Richardson ME. The relationship between the relative amount of space present in the deciduous dental arch and the rate and degree of space closure subsequent to the extraction of the deciduous molar. *Dent Pract.* 1965;16:111-8.
18. Rönnerman A. The effect of early loss of primary molars on tooth eruption and space conditions A longitudinal study. *Acta Odontol Scand.* 1977;35(5):229-39.
19. Rönnerman A. Early extraction of deciduous molars. *Sven Tandlak Tidskr.* 1974;67(6):327-37.