

فیوژن در دندانهای شیری: ارائه ی مورد

حسین افشار*، مهسا منصوری**

* دانشیار گروه دندانپزشکی کودکان، دانشکده دندانپزشکی، دانشگاه علوم پزشکی تهران
** دستیار تخصصی دندانپزشکی کودکان، دانشکده دندانپزشکی، دانشگاه علوم پزشکی تهران و عضو مرکز تحقیقات دکتر ترابی نژاد

چکیده

مقدمه: تکامل دندانهای انسان یک پروسه ی پیچیده می باشد. هر گونه انحراف از حالت نرمال باعث ایجاد اختلالات تکاملی می شود. فیوژن نوعی آنومالی دندان می باشد که طی آن دو دندان با هم، دندانی واحد را تشکیل می دهند و گاهی نیاز به درمانهای دندان پزشکی دارد. معرفی مورد: دختر ۳/۵ ساله ای با شکایت از پوسیدگی دندانی به بخش کودکان دانشکده دندان پزشکی دانشگاه علوم پزشکی تهران مراجعه و با تشخیص فیوژن بین دندان سانتال شیری با یک دندان اضافه، درمانهای پالپ و ترمیمی آن انجام شد. واژگان کلیدی: فیوژن، ژمیناسیون، دندان اضافه، دندانهای شیری

وصول مقاله: ۹۱/۱۱/۲۷ پذیرش مقاله: ۹۲/۰۲/۳۱

نویسنده مسوول: دکتر مهسا منصوری، mahsa_0o66@yahoo.com

مقدمه:

دهد (۹ و ۸). بسته به مرحله ای از تکامل دندانها که فیوژن در آن اتفاق می افتد، پالپ چمبر و کانالهای ریشه ی دندان فیوز شده ممکن است جدا از هم و یا متصل باشند (۱۰ و ۱۱). این آنومالی معمولاً به صورت یکطرفه و بین دو جوانه ی دندانی رخ می دهد هر چند موارد دو طرفه و فیوز شدن ۳ جوانه ی دندانی نیز گزارش شده است (۱۲ و ۱۳). فیوژن و ژمیناسیون هر دو بیشتر در ناحیه ی انسیزورهای دندانهای شیری و دائمی دیده می شوند (۱۳). شیوع فیوژن ۲/۵-۰/۵ درصد در دندانهای شیری می باشد (۱۴) که بیشتر از دندانهای دائمی است (۱۴).

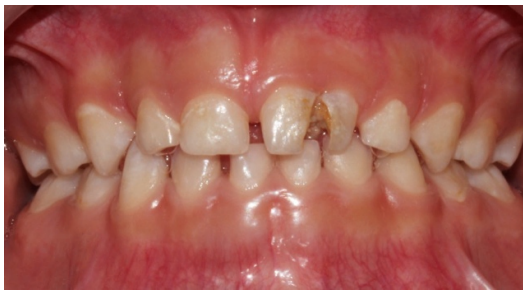احتمال بروز آنومالی در سیستم دندانهای های دائمی در صورتی که در سیستم دندانهای شیری فیوژن دیده شود ۳۰ تا ۴۰ درصد می باشد. یکی از مشکلات شایع همراه با این آنومالی هیپودنسیا در سیستم دندانهای دائمی می باشد که در ۵۰ درصد مبتلایان دیده می شود (۱۵). فیوژن باعث کاهش تعداد دندانها می شود اما در زمانی که دندان اضافه وجود دارد افتراق بین فیوژن جوانه ی

آنومالی در تعداد و فرم دندانها در هر دو سیستم دندانهای شیری و دائمی رخ می دهد. واژه های "double teeth"، "joined teeth"، "fused teeth" و "dental twinning" برای توصیف دو آنومالی فیوژن و ژمیناسیون به کار می رود (۲۱). آنومالی دو تا شدن باعث پوسیدگی، بی نظمی دندانها، از بین رفتن اکلوژن صحیح، ناقربینی دندان، مشکلات زیبایی و پریودنتال می شود (۳).

ژمیناسیون نوعی آنومالی نادر است که معمولاً به صورت یک تاج دوتایی، یک ریشه و یک کانال تظاهر مییابد (۴). معمولاً در وسط تاج یک شیار عمودی دیده می شود که گاهی اوقات این شیار تا سطح ریشه نیز ادامه پیدا می کند (۵). در ژمیناسیون دو قسمت تاج تصویر آینه ای یکدیگرند (۱).

فیوژن به صورت یکی شدن جوانه های دندانی در حال تکامل از ناحیه ی عاج و / یا مینا تعریف می شود که باعث تشکیل دندانی بزرگ طی ادنتوژنزیس می گردد (۶ و ۷). فیوژن می تواند به صورت کامل یا نا کامل رخ

نشان می داد (شکل ۳) و با توجه به آنکه تعداد دندانهای بیمار نرمال بود تشخیص فیوژن دندان A با یک دندان اضافه داده شد. پس از توضیح درمان به والدین با توجه به همکاری ضعیف کودک، در جلسه ی اول درمان تنها برساز انجام شد تا همکاری او جلب شود. در جلسه ی دوم، پس از تزریق بی حسی، با حذف پوسیدگی ها و مشاهده ی اکسپوژر پالپی، پالپکتومی انجام شد. کانالهای دندان فیوژ شده به وسیله ی لنتولو با زینک اکساید اورژنول پر (شکل ۴) و برس مدخل کانالها سمان زینک فسفات گذاشته شد و نهایتاً با سیستم total etch/wet bonding کامپوزیت (Z250/3M) ترمیم تاجی دندان صورت گرفت (شکل ۵ الف و ب). برای کاهش بعد مزیدیستال دندان فیوز شده مزیال و دیستال دندان توسط فرز بلند الماسی تیپر (SS White) shave (استریپ)، تالون کاسپ برداشته شد و نهایتاً ترمیم کامپوزیت پرداخت شد. در فالوآپ یک ماهه دندان بدون علامت، در تست دق نرمال، بدون سینوس ترکت و ادم بود. همچنین در فالوآپ ۳ ماهه مشکلی وجود نداشت (شکل ۶).

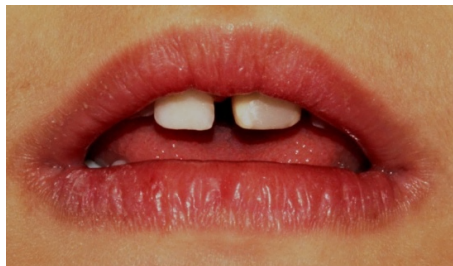

شکل ۱: نمای دهان بیمار از روبرو قبل از درمان

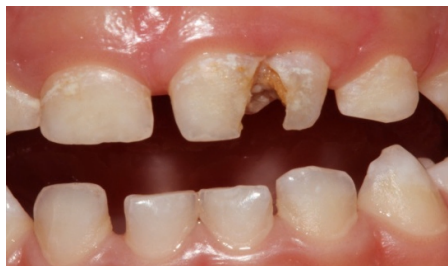دندان اضافه با جوانه ی دندان دیگری و ژمیناسیونیک جوانه ی دندان مشکل است (۱۶). باید به این نکته توجه داشت که وجود دندانهای اضافی غیر معمول نیست و در ۳/۸-۰/۳ درصد جمعیت مشاهده می شود (۱۷و۲). فیوژن جوانه ی دندان با جوانه ی دندان اضافه با کاهش طول قوس دندانی ممکن است منجر به کراودینگ، پروتروژن و نهفتگی دندانهای مجاور شود (۱۸). دندانهای فیوز شده منجر به مشکلات زیبایی و فانکشنالی می شوند و ممکن است نیاز به درمانهای ریشه، پروتزی، جراحی و ارتودنسی پیدا کنند (۱۰). به دلیل تنوع شکل دندانهای فیوژ شده روشهای درمانی متعددی ارائه شده که بیشتر آنها به صورت ارائه مورد می باشد (۱۹). در این مقاله به یک نمونه از آن در دندانهای شیری اشاره خواهیم کرد.

معرفی مورد:

یک دختر بچه ی ۳/۵ ساله به بخش کودکان دانشکده دندانپزشکی دانشگاه علوم پزشکی تهران ارجاع داده شده بود. مشکل اصلی (Chief Complaint) بیمار پوسیدگی در یکی از دندانهای ناحیه ی قدام فک بالا بود که سبب کاهش زیبایی کودک از نظر والدین گردیده بود. در تاریخچه ی پزشکی او بیماری خاصی مشاهده نشد، به علاوه در سابقه ی خانوادگی اش هیچ موردی از آنومالی دندانی بیان نشد. سایر دندانهای بیمار سالم و بهداشت او خوب بود. در معاینه ی بالینی پوسیدگی وسیع و حفره دار غیر معمولی بر روی دندان A سمت چپ فک بالای بیمار مشاهده شد، اما دندان هیچ علامتی نداشت (شکل ۱ و ۲). دندان مذکور دارای بعد مزیدیستالی وسیع و یک تالون کاسپ در سمت پالاتالی خود بود. به گفته ی مادر از ابتدای در آمدن دندانها دندان A بزرگ کودک دارای یک شیار لبیالی بوده که به مرور زمان پوسیده و حفره دار شده بود. بررسی رادیوگرافیکی دو دندان به هم چسبیده دو ریشه و دو کانال کاملاً مجزا را



شکل ۶: نمای بیمار در فالوآپ ۳ ماهه

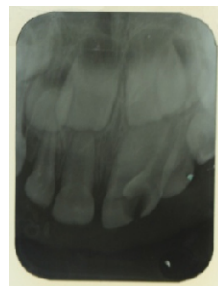


شکل ۲: نمای دندان پوسیده (فیوژن) قبل از درمان

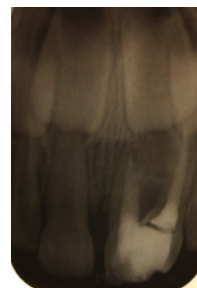
بحث:

در بسیاری موارد آنومالی‌های دندانی فیوژن، ژمیناسیون و کانکرسنس باید به عنوان آنومالی‌های دندانی احتمالی به کار روند نه به عنوان یک تشخیص دقیق؛ زیرا افتراق دقیق آنها در خیلی موارد مشکل است (۲۰). برای تمایز فیوژن و ژمیناسیون توصیه شده است که تعداد دندانها شمرده شود. در صورتی که تعداد دندانها نرمال باشد ژمیناسیون و در صورتی که تعداد دندانها یکی کمتر از تعداد نرمال باشد به آنومالی فیوژن اطلاق می شود (۲۱ و ۲۲)، اما در صورتی که فیوژن بینیک دندان نرمال و دندانی اضافه رخ داده باشد تعداد دندانهای قوس نرمال است و اینجاست که تشخیص کلینیکال ژمیناسیون و فیوژن مشکل می شود (۲۳). رادیوگرافی در این موارد یک وسیله تشخیصی مناسب می باشد. در این بیمار تعداد دندانها نرمال بود و با توجه به اینکه ریشهی دندان فیوز شده در رادیوگرافی به صورت ۲ ریشه ی کاملاً مجزا بود، تشخیص فیوژن دندان A با یک دندان اضافی نسبت به ژمیناسیون معقول تر به نظر می رسد، هر چند افتراق بین این دو از نظر کلینیکی اهمیتی ندارد (۲۴).

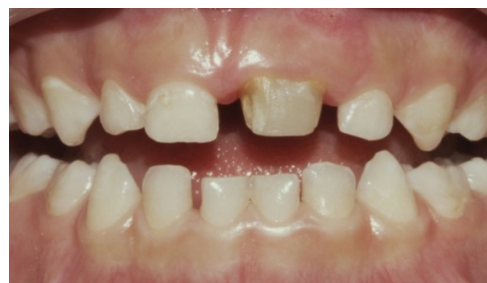اتیولوژی دندانهای اضافه نامشخص است اما تئوریهای متعددی برای این پدیده پیشنهاد شده است. بعضی می گویند دندانهای اضافه در اثر فعالیت بیش از حد (hyperactivity) موضعی و مستقل دنتال لامینا به وجود می آید (۲۵). دندانهای اضافه در ماگزیلا ۱۰-۸/۲ برابر بیشتر از مندیبل رخ می دهد (۲۶). بیشتر دندانهای اضافه در سیستم دندانهای شیری گزارش نمیشوند (underreported)، زیرا به دلیل وجود فضا بین دندانهای



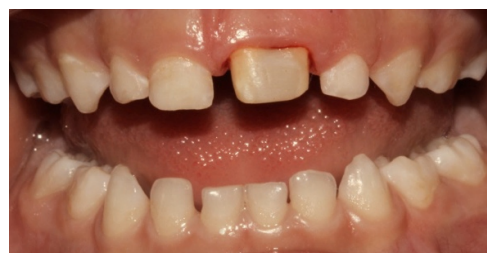شکل ۳: نمای رادیوگرافی دندان مورد نظر قبل از درمان



شکل ۴: نمای رادیوگرافی دندان مورد نظر پس از درمان پالپ



شکل ۵ الف: دندان فیوز شده بعد از ترمیم



شکل ۵ ب: دندان فیوز ترمیم شده بعد از پرداخت

شیری دندانهای اضافه به راحتی رویش مییابند و از نظر والدین به دور می مانند (۲۷).

مورفولوژی دندانهای فیوز شده بسیار متفاوت است و فرم های پیچیده با پالپ چمبرهای جدا از هم یا فیوز شده دیده می شود. حتی در مواردی دیده شده چمبرهای جدا از هم در ناحیهی ریشهیکی شده اند (۲۸). اتیولوژی فیوژن مشخص نیست اما حدس زده میشود نیروها و فشارهای فیزیکی که دو جوانه‌ی مجاور به یکدیگر وارد می‌کنند، منجر به فیوژن میشود (۱۰ و ۱۳)؛ هر چند عوامل ژنتیکی و خصوصیات نژادی نیز به عنوان عوامل مداخله کننده گزارش شده اند (۱۹).

وجود دندانهای شیری دو تایی (teeth double primary) می تواند باعث تأخیر تحلیل ریشه ی دندان شیری و در نتیجه رویش دیر هنگام یا تحلیل دندان دائمی زیرین شود. علت این اثر، حجم و سطح بیشتر ریشه دندان فیوز شده نسبت به اندازه تاج دندان دائمی جانشین می باشد (۲).

کمبود دندان دائمی جانشین یک یافته ی شایع می باشد و در موارد بسیار نادرتر وجود فیوژن در دندانهای شیری با وجود دندان اضافی در دندانهای دائمی همراه بوده است (۲۹). به دلیل مورفولوژی متفاوت دندانهای فیوز شده راههای درمانی مختلفی را می توان انجام داد.

روشهای مختلفی مانند کشیدن و قراردادن پروتز، سایش انتخابی و جدا کردن دندانهای فیوز شده به طریق

جراحی پیشنهاد شده است. به نظر میرسد روش درمانی باید با در نظر گرفتن شرایط هر بیمار انتخاب شود (۶). در این بیمار برای کاهش بعد مزیدیستال دندان فیوز شده از سایش انتخابی به وسیلهی فرز و نهایتاً کانتورینگ دندان استفاده شد. برای جلوگیری از به وجود آمدن فضای اضافه و مشکلات زیبایی هر دو بعد مزیال و دیستال دندان و به خصوص سمت دیستال تراش داده شد. مورفولوژی کانالهای دندان در این دندانها در بسیاری موارد پیچیده می باشد و باید با ارزیابی دقیق دندان از مشکلات اندودنتیک جلوگیری نمود.

ارزیابی هیستولوژیک دندانهای فیوز شده در زیر میکروسکوپ نوربیک پالپ چمبر و دو ریشه طبیعی را نشان می‌دهد، همچنین کمپلکس عاج و پالپ از نظر هیستولوژی نرمال می‌باشد. در مطالعات فرا ساختاری توبولهای عاجی در اطراف پالپ چمبر نرمال اما عاج بین دوکانال دندان غیر نرمال می باشد به طوریکه این عاج بدون توبول می باشد و تعداد زیادی کانالهای عروقی در ساختار آن دیده می شود، به همین دلیل عاج بین کانالهای دو دندان فیوز شده "vasodentin" نام دارد. در این عاج انکلوژیونهای سلولی نیز دیده می شود (۳۰).

منابع:

1. Afshar H, Toffighi Daryan M. The occurrence of anomalies of primary anterior teeth and their concurrence with the permanent successors in anomalies in Iranian children. *J Mash Dent Sch.* 2011; 35(1):1-8.
2. Guimarães Cabral LA, Firoozmand LM, Dias Almeida J. Double teeth in primary dentition: report of two clinical cases. *Med Oral Patol Oral Cir Bucal.* 2008;13(1):77-80.
3. Chaudhry SI, Sprawson NJ, Howe L, Nairn RI. Dental twinning. *Br Dent J.* 1997; 182(5):185-8.
4. Alvarez I, Creath CJ. Radiographic considerations for supernumerary tooth extraction: report of case. *ASDC J Dent Child.* 1995; 62(2):141-4.
5. Favalli O, Webb M, Culp J 3rd. Bilateral twinning: report of case. *ASDC J Dent Child.* 1998;65(4):268-71, 230.
6. Sachdeva GS, Malhotra D, Sachdeva LT, Sharma N, Negi A. Endodontic management of mandibular central incisor fused to a supernumerary tooth associated with a talon cusp: a case report. *Int Endod J.* 2012; 45(6):590-6.
7. Velasco LF, de Araujo FB, Ferreira ES, Velasco LE. Esthetic and functional treatment of a fused permanent tooth: a case report. *Quintessence Int.* 1997; 28(10):677-80.
8. Atkins CO Jr, Mourino AP. Management of a supernumerary tooth fused to a permanent maxillary central incisor. *Oral Surg Oral Med Oral Pathol.* 1986; 61(2):146-8.
9. Mader CL. Fusion of teeth. *J Am Dent Assoc.* 1979; 98(1):62-4.
10. Tsurumachi T, Kuno T. Endodontic and orthodontic treatment of a cross-bite fused maxillary lateral incisor. *Int Endod J.* 2003; 36(2):135-42.
11. Duncan WK, Helpin ML. Bilateral fusion and gemination: a literature analysis and case report. *Oral Surg Oral Med Oral Pathol.* 1987; 64(1):82-7.
12. Nik-Hussein NN, Abdul Majid Z. Dental anomalies in the primary dentition: distribution and correlation with the permanent dentition. *J Clin Pediatr Dent.* 1996; 21(1):15-9.
13. Onçag O, Candan U, Arikan F. Comprehensive therapy of a fusion between a mandibular lateral incisor and supernumerary tooth: case report. *Int Dent J.* 2005; 55(4):213-6.
14. Blaney TD, Hartwell GR, Bellizzi R. Endodontic management of a fused tooth: a case report. *J Endod.* 1982; 8(5):227-30.
15. Kolenc-Fusé FJ. Tooth agenesis: in search of mutations behind failed dental development. *Med Oral Patol Oral Cir Bucal.* 2004; 9(5):390-5; 385-90.
16. Budd CS, Reid DE, Kulild JC, Weller RN. Endodontic treatment of an unusual case of fusion. *J Endod.* 1992; 18(3):133-7.
17. Salcido-García JF, Ledesma-Montes C, Hernández-Flores F, Pérez D, Garcés-Ortiz M. Frequency of supernumerary teeth in Mexican population. *Med Oral Patol Oral Cir Bucal.* 2004;9(5):407-9,403-6.
18. Melnik AK. Orthodontic movement of a supplemental maxillary incisor through the midpalatal suture area. *Am J Orthod Dentofacial Orthop.* 1993; 104(1):85-90.
19. Ozden B, Gunduz K, Ozer S, Oz A, Otan Ozden F. The multidisciplinary management of a fused maxillary central incisor with a talon cusp. *Aust Dent J.* 2012; 57(1):98-102.

20. Caliřkan MK. Traumatic gemination--triple tooth. Survey of the literature and report of a case. *Endod Dent Traumatol.* 1992; 8(3):130-3.
21. Camm JH, Wood AJ. Gemination, fusion and supernumerary tooth in the primary dentition: report of case. *ASDC J Dent Child.* 1989; 56(1):60-1.
22. Milazzo A, Alexander SA. Fusion, gemination, oligodontia, and taurodontism. *J Pedod.* 1982; 6(2):194-9.
23. Kayalibay H, Uzamis M, Akalin A. The treatment of a fusion between the maxillary central incisor and supernumerary tooth: report of a case. *J Clin Pediatr Dent.* 1996; 20(3):237-40.
24. Kim E, Jou YT. A supernumerary tooth fused to the facial surface of a maxillary permanent central incisor: case report. *J Endod.* 2000; 26(1):45-8.
25. Solares R, Romero MI. Supernumerary premolars: a literature review. *Pediatr Dent.* 2004; 26(5):450-8.
26. Aıkgöz A, Aıkgöz G, Tunga U, Otan F. Characteristics and prevalence of non-syndrome multiple supernumerary teeth: a retrospective study. *Dentomaxillofac Radiol.* 2006; 35(3):185-90.
27. Shah A, Gill DS, Tredwin C, Naini FB. Diagnosis and management of supernumerary teeth. *Dent Update.* 2008; 35(8):510-2, 514-6, 519-20.
28. Weglarz WP, Tanasiewicz M, Kupka T, Skórka T, Sułek Z, Jasiński A. 3D MR imaging of dental cavities- an in vitro study. *Solid State Nucl Magn Reson.* 2004; 25(1-3):84-7.
29. Brook AH, Winter GB. Double teeth. A retrospective study of 'geminated' and 'fused' teeth in children. *Br Dent J.* 1970; 129(3):123-30.
30. O'Reilly PM. A structural and ultrastructural study of a fused tooth. *J Endod.* 1989; 15(9):442-6