

## Prevalence of Enamel Pearl in patients referred to radiology section of Shahid Beheshti dental school, using CBCT during 2018-2019 years.

### Abstract

**Introduction:** Dental anomalies such as enamel pearl cause problems in the treatment process of patients. Accordingly, this study has investigated the prevalence of this anomaly.

**Materials and Methods:** In this descriptive-analytical study, CBCT images of 150 patients (a total of 4,200 teeth) extracted from the radiology department of Shahid Beheshti Dental School between 2017 to 2018 were reviewed. The prevalence of the Enamel Pearl anomaly were evaluated. The images of each patient in the reconstructed panoramic view were examined, then each tooth was evaluated in MPR view and then in Cross section view with 0.5 mm thickness, finally the data were statistically analyzed.

**Results:** In the present study, from a total of 4200 CBCT images, only two samples were diagnosed to have an Enamel Pearl anomaly. After examining one of the specimens in MPR and Multiplanar view, the initial diagnosis of Enamel Pearl was rejected by an experienced radiologist. Only in one case, Enamel Pearl anomaly was observed in the mesiobuccal and distobuccal furcation of the upper right second molar in the form of a round radiopaque nodule with definite boundaries, which had a prevalence of 0.02%. As this anomaly was observed in only one person, no statically relationship concluded between this anomaly and age, sex and tooth location.

**Conclusion:** In the statistical population of the study, only one case of Enamel Pearl anomaly was observed by using CBCT imaging, which had a prevalence of 0.02%.

**Keywords:** CBCT, Enamel Pearl, Prevalence

Mahkameh Moshfeghi<sup>1</sup>  
Fatemeh Tuyserkani<sup>2</sup>  
Navid Jamalzadeh<sup>3\*</sup>

1- Associate professor, Department of Oral and Maxillofacial Radiology, School of Dentistry, Shahid Beheshti University of Medical Sciences, Tehran, Iran

2- DDS, School of Dentistry, Shahid Beheshti University of Medical Sciences, Tehran, Iran

3\* - Resident, Department of Oral and Maxillofacial Radiology, School of Dentistry, Shahid Beheshti University of Medical Sciences, Tehran, Iran

#### How to cite this article:

Moshfeghi M, Tuyserkani F, Jamalzadeh N. Prevalence of Enamel Pearl in patients referred to radiology section of Shahid Beheshti dental school, using CBCT during 2018-2019 years. Iran J Pediatr Dent.2022;17(1):12-22

بررسی فراوانی Enamel Pearl در تصاویر CBCT در بیماران مراجعه کننده به بخش رادیولوژی دانشکده دندان پزشکی شهیدبهشتی در سال های ۱۳۹۷-۱۳۹۶

چکیده

<p>مهمکامه مشفق<sup>۱</sup></p>	<p>مقدمه: آنومالی های دندانانی همچون enamel pearl موجب ایجاد مشکلاتی در روند درمان بیماران میشوند. بر این اساس این مطالعه به بررسی شیوع این آنومالی پرداخته است.</p>
<p>فاطمه تویسرکانی<sup>۲</sup></p>	<p>مواد و روش ها: در این مطالعه توصیفی- تحلیلی تصاویر CBCT ۱۵۰ بیمار(در مجموع ۴۲۰۰ دندان) که از بایگانی بخش رادیولوژی دانشکده دندانپزشکی شهیدبهشتی بین سال های ۹۶ تا ۹۷ استخراج شده بود، بررسی شد. شیوع آنومالی Enamel Pearl ارزیابی گردید. تصاویر هر بیمار در نمای پانورامیک بازسازی شده از CBCT بررسی گردید، سپس هر دندان در نمای MPR و در نمای Cross section با ضخامت های 0.5mm مورد ارزیابی قرارگرفت.</p>
<p>نوید جمال زاده<sup>۳*</sup></p>	<p>یافته ها: در این مطالعه از مجموع تصاویر CBCT ۴۲۰۰ دندان، تنها در دو نمونه آنومالی Enamel Pearl یافت شد؛ که بعد از بررسی یکی از نمونه ها در نمای MPR و Multiplanar، تشخیص اولیه ی Enamel Pearl توسط رادیولوژیست متبحر رد شد و تنها در یک مورد آنومالی Enamel Pearl به شکل یک ندول گرد رادیواپک با حدود مشخص در فورکای میوباکال و دیستوباکال دندان</p>
<p>۱.دانشیار گروه رادیولوژی دهان فک و صورت دانشکده دندانپزشکی، دانشگاه علوم پزشکی شهید بهشتی، تهران، ایران</p>	<p>هفت راست بالا مشاهده شد که شیوع آن معادل ۰.۰۲٪ محاسبه گردید و با توجه به مشاهده این آنومالی تنها در یک مورد، اظهار نظر در زمینه ارتباط این آنومالی با سن، جنس، نوع فک و نوع دندان امکان پذیر نبود.</p>
<p>۲.دندانپزشک، دانشکده دندانپزشکی، دانشگاه علوم پزشکی شهید بهشتی، تهران، ایران</p>	<p>نتیجه گیری: در جامعه آماری مورد مطالعه فقط یک مورد آنومالی Enamel Pearl با تصویر برداری CBCT مشاهده شد که شیوع آن معادل ۰.۰۲٪ در جامعه ی مورد مطالعه بود.</p>
<p>۳.*دستیار تخصصی رادیولوژی دهان فک و صورت دانشکده دندانپزشکی، دانشگاه علوم پزشکی شهید بهشتی، تهران، ایران</p>	<p>کلمات کلیدی: توموگرافی کامپیوتری با اشعه مخروطی(سی بی سی تی)، مروارید مینایی، فراوانی</p>
<p>دریافت مقاله ۱۳/۸/۱۴۰۰</p>	<p></p>
<p>پذیرش مقاله ۱۲/۱۰/۱۴۰۰</p>	<p></p>

آنومالی های دندانی، مالفورماسیون هایی مادرزادی بوده که می توانند به تنهایی ایجاد شوند و یا جزئی از یک سندروم باشند(۱). این آنومالی ها مشکلات زیادی در زمینه زیبایی و مال اکلوژن ایجاد کرده و دندان مورد نظر را مستعد پوسیدگی و مشکلات پرپودنتال می کنند. شناسایی زودهنگام این گونه آنومالی ها این امکان را فراهم کرده تا بتوان طرح درمانی جامع تر برای درمان دندان مورد نظر در نظر گرفت (۲-۴). آنومالی های دندانی گستره وسیعی از جمله هیپودنثیا، ماکرودنثیا و مشکلات رویشی را شامل می شوند و در نتیجه ی اختلالات حین مرحله **Morphodifferentiation** دندان ها ایجاد می گردند(۵).

از جمله این آنومالی ها می توان به **Enamel Pearl** اشاره کرد که یک زائده مینایی در ناحیه فورکیشن دندان و یا سطوح ریشه ای نزدیک به **CEJ** می باشد. این آنومالی به سه گروه تقسیم بندی می شود: حقیقی یا ساده، کامپوزیت و کامپوزیت با پالپ چمبر. شیوع این آنومالی بین ۰.۸۳٪ تا ۹.۷٪ متغیر بوده و در دندان های تک ریشه غیر شایع می باشد. اما به طور کلی شیوع این آنومالی براساس جمعیت مورد ارزیابی، گروه دندانی مورد بررسی و روش به کار رفته در شناسایی این ساختارها متفاوت می باشد (۶-۸).

**Enamel Pearl**ها بر روی دندان های مولر دائمی بسیار شایع تر از پره مولرها و اینسیزورها بوده و در میان دندان های مولر به طور شایع تری در دندان های عقل ماگزیلا دیده شده است (۹، ۱۰). وجود این زائده مینایی می تواند منجر به ایجاد ضایعاتی در ناحیه پری اپیکال دندان و یا درگیری ساختار های پرپودنتال به دنبال تحلیل عمودی زائده آلئوئول در امتداد ریشه دندان گردد. گاهی درگیری های پرپودنتال آن به صورت تورم و یا سینوس ترکت تقلید کننده ضایعه اندو- پریو خود را نشان می دهد (۱۱). لذا دانستن شیوع این موارد در غربالگری و تشخیص افتراقی و طرح درمان، به دندانپزشک دید و نگاه کلی میدهد تا به طور مناسب تری به درمان دندان مورد نظر بپردازد (۱۲، ۱۳).

**Enamel Pearl**ها در رادیوگرافی به صورت ناحیه ای **dense**، رادیوپاک و صاف دیده می شود. شناسایی این آنومالی به لحاظ رادیوگرافیک در دندان های شیری به علت سوپرایمپوزیشن دندان دائمی دشوار می باشد لذا کاربرد **CBCT** که نمایی سه بعدی از ناحیه درگیر را در اختیار قرار دهد، مفید می باشد (۱۴). دانسیته و ساختار و موقعیت **Enamel Pearl** ها با استفاده از گرافی های سه بعدی به طور دقیق تری مشخص می گردد. علاوه بر این تصویربرداری های سه بعدی همچون **CBCT** امکان ارزیابی فاصله بین **Enamel Pearl** و کرسست آلئوئول یا ناحیه فورکیشن را فراهم می کند(۱۵).

با توجه به این که شیوع این آنومالی در جوامع مختلف متفاوت بوده و مقادیر متفاوتی از فراوانی آن گزارش شده است و مطالعات اپیدمیولوژیک زیادی در این زمینه در جمعیت ایرانی انجام نشده است، در این مطالعه شیوع **Enamel Pearl** در تصاویر

CBCT در بیماران مراجعه کننده به بخش رادیولوژی دانشکده ی دندان پزشکی دانشگاه شهیدبهشتی در سال تحصیلی ۹۷-۹۶ بررسی گردید.

مواد و روش ها:

مطالعه حاضر به صورت گذشته نگر با روش مقطعی به صورت توصیفی - تحلیلی (In-vitro descriptive analytical and cross-sectional) انجام شد. نمونه های گرافی از بایگانی بخش رادیولوژی دانشکده ی دندان پزشکی شهیدبهشتی در سال تحصیلی ۹۷-۹۶ انتخاب شدند. با توجه به نتایج مطالعات Ravanshad S (۱۶) و da Silva EJNL (۱۷) و همکاری و همکاری و چند مطالعه ی دیگر، برای برآورد این انومالی در مطالعه ی حاضر با اطمینان ۹۵٪ و دقت  $d = 0.05$ ، حجم نمونه حدود ۱۴۰ گرافی CBCT برآورد شد و طبق فرمول زیر و نظر مشاور آمار ۱۵۰ گرافی (شامل ۴۲۰۰ دندان) مورد بررسی قرار گرفت.

معیار ورود در مطالعه حاضر تصاویر CBCT تهیه شده از بیماران مراجعه کننده به بخش رادیولوژی دانشکده ی دندانپزشکی دانشگاه شهیدبهشتی در سال تحصیلی ۹۷-۹۶ و معیارهای خروج شامل بیماران با تعداد بی دندانانی بیش از ۴ دندان، دندان های درمان ریشه شده و کیفیت پایین تصاویر CBCT بوده است. دندان های ناموجود در تصاویر و موارد دارای RCT، با شرایط یکسان مجدداً از نمونه های جدید جایگزین شدند و در واقع هر دندان جایگزین شده دقیقاً با همان شماره و کوادرنانت و فک و همان جنس تحت جایگزینی قرار گرفتند. به این ترتیب به طور کلی بیش از ۱۵۰ بیمار (۴۲۰۰ دندان) مورد بررسی قرار گرفتند تا حتی الامکان از لحاظ تعداد دندان و وضعیت هر دندان و جنسیت نمونه و تعداد زن و مرد، شرایط تقریباً متعادلی ایجاد گردد.

ابزار مورد استفاده برای جمع آوری اطلاعات یک فرم اطلاعاتی بود که مقادیر متغیرها در آن ثبت میگردد. با توجه به جدول طراحی شده توسط مشاهده گر، اطلاعات مورد نیاز پژوهش، از تصاویر CBCT بیماران استخراج و به صورت داده های خام وارد جدول مورد نظر شد. تمام تصاویر CBCT انتخاب شده، با استفاده از دستگاه CBCT با مشخصات زیر تهیه شده بودند:

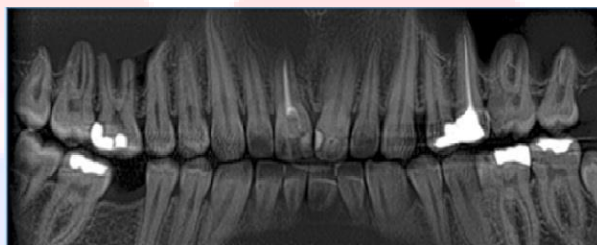
دستگاه (Newtom VGi (QR SRL Co, Verona, Italy) وکسل سایز = ۰.۲۰۰ میلیمتر و  $KVP = 110$  و زمان اکسپوزر = ۳.۶ میلی ثانیه و  $FOV (field\ of\ view) = 8 \times 12$

برای مقایسه ی دقیق بین دو جنس، باید توزیعی نرمال بین تعداد زن و مرد برقرار می بود. پس از مجموع ۱۵۰ نمونه، ۷۵ نمونه زن و ۷۵ نمونه ی دیگر باید مرد می بودند، بنابراین در هنگام جمع آوری داده ها در ابتدا حدود ۱۲۰ نمونه به صورت تصادفی از بین تصاویر CBCT انتخاب شد و تعداد نمونه های زن و مرد شمرده شد و از بین این ۱۲۰ نمونه، ۷۵ نمونه ی زن کامل شده بود

و ۴۵ نمونه نیز از مردان بود بنابراین برای تکمیل تعداد نمونه های مردان، ۳۰ نمونه ی باقی مانده فقط از بین تصاویر CBCT مردان، به صورت تصادفی انتخاب شدند. هدف از این مطالعه بررسی تأثیر سن و جنس و محل دندان و نوع فک، بر وجود یا عدم وجود Enamel Pearl بود.


در بررسی گرافی ها ابتدا برای هر بیمار با تنظیمات و معیارهای یکسان یک نمای پانورامیک بازسازی شده تهیه شد (تصویر ۱)، هر تصویر پانورامیک بازسازی شده با ضخامت: **mm 10** ضخامت (Thickness) تهیه شد و هر دندان مورد بررسی قرار گرفت، در مواردی که در این نما و در نمای MPR به وجود انومالی Enamel Pearl شک برده میشد، آن دندان در نمای Cross section و MultiPlanar با برش هایی به ضخامت ۰.۵ میلی متر، در همه ی نمونه ها مورد بررسی قرار گرفت.

تصویر ۱- نمای پانورامیک بازسازی شده با دستگاه CBCT

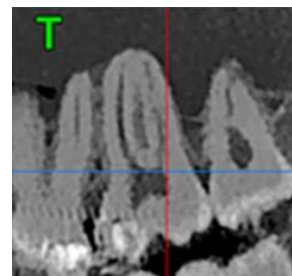


سپس در نمای MPR از هر سه بعد اگزیتال و ساژیتال و کروئال، تک تک دندان ها از راست بالا تا راست پایین از نظر سالم بودن یا پوسیدگی یا پرکردگی دندان و وجود یا عدم وجود انومالی Enamel Pearl در دندان و محل دقیق این انومالی ها با دقت بالاتر مورد بررسی و ارزیابی قرار گرفتند (تصویر ۲ و ۳). در آخر هر دندان مشکوک به وجود انومالی Enamel Pearl، که در نمای MPR در مقطع اگزیتال و ساژیتال و کروئال به طورقطعی قابل تشخیص نبودند، در نمای MultiPlanar و cross sectional مورد ارزیابی قرار گرفت (تصویر ۴)

تصویر ۲- مشاهده انومالی Enamel Pearl در بعد ساژیتال در نمای MPR

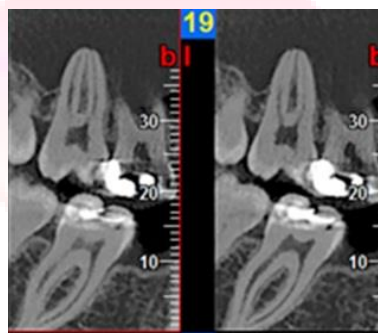


تصویر ۳- مشاهده انومالی Enamel Pearl در بعد کرونال در نمای MPR



تصاویر cross section هر دندان مشکوک ، با ضخامت 0.5mm (Thickness) و 0.5 Interval (Step) تهیه و بررسی شدند و بعد از تایید شدن وجود انومالی دندان ، به عنوان دندان دارای Enamel Pearl در جدول ثبت گردیدند.

تصویر ۴- مشاهده انومالی Enamel Pearl در دندان ۷ بالا سمت راست در نمای MultiPlanar



داده های خام و مقادیر اندازه گیری شده در فرم اطلاعاتی ثبت شد و پس از کد گذاری در نرم افزار SPSS ( نسخه ۵۹ ver.19 ، SPSS Inc, Chicago, USA) وارد شد و مورد تجزیه و تحلیل آماری قرار گرفت.

تجزیه و تحلیل داده های پژوهش با استفاده از روش های آمار توصیفی و آمار استنباطی انجام شد. جهت توصیف داده ها از فراوانی، درصد، میانگین و انحراف استاندارد استفاده شد.

جهت اطمینان از پایایی اندازه گیری های مشاهده گر (Intraobserver reliability) یک ماه بعد، مشاهده گر مجدداً ۷۰ نمونه بیمار را بررسی و مورد اندازه گیری قرار داد. با مقایسه دو مقدار ثبت شده از هر تصویر، Pearson correlation coefficient بالای ۷۴٪ بدست آمد که تایید کننده پایایی اندازه گیری های ثبت شده است. مشاهده گر دانشجوی دندان پزشکی سال آخر بود که توسط رادیولوژیست فک و صورت آموزش داده شده بود و در نهایت نیز پایایی نمونه ها توسط استاد راهنمای مربوطه مورد تایید قرار گرفت.

یافته ها:

در این مطالعه، میزان شیوع آنومالی **Enamel Pearl** در ۱۵۰ بیمار سنجیده شد، که از این بایگانی اطلاعات مربوطه به صورت تصادفی ساده استخراج شده و در مجموع برای بیان میزان شیوع این آنومالی تعداد ۴۲۰۰ دندان مورد بررسی قرار گرفت.

بازه ی سنی افراد ۱۵ تا ۷۰ ساله ( با میانگین سنی ۳۰.۹۳ ) بود. از نظر توزیع جنسی ۵۰٪ مرد (یعنی ۷۵ بیمار مرد و در واقع ۲۱۰۰ دندان در جنس مذکر) و ۵۰٪ زن (یعنی ۷۵ بیمار و در واقع یعنی ۲۱۰۰ دندان در جنس مونث) در نظر گرفته شد و مورد بررسی قرار داده شد. توزیع افراد از نظر تعداد هر نوع دندان و از نظر نوع فک (فک بالا یا پایین) و شماره کوادرنانت و از بعد قدامی-خلفی بودن، نرمال و یکسان بود.

به لحاظ توزیع افراد به تفکیک سن، کوچکترین فرد ۱۵ ساله و مسن ترین ۶۹ ساله بود. در مطالعه ی حاضر نمونه هایی انتخاب شد که تعداد بی دندانی آن ها از ۴ دندان بیشتر نبوده است چرا که جایگزین کردن آن دندان با سن و جنس و شرایط مشابه بسیار زمان گیر بود و به همین خاطر میانگین سنی پایین آمد و از آنجایی که نمونه ها به صورت رندوم انتخاب شده بودند، بنابراین گزارش آن با ارتباط با سن، دقت کافی را نداشت، چون بازه ی سنی توزیع نرمال ندارد. به لحاظ توزیع افراد به تفکیک جنسیت نیز تعداد زنان و مردان در مطالعه یکسان بوده و توزیع نرمال داشتند.

طبق بررسی ها آنومالی **Enamel Pearl** تنها در یک مورد دیده شد

از آنجایی که در بین مشاهدات ۴۲۰۰ دندان فقط یک مورد آنومالی **Enamel Pearl** مشاهده شد، اطلاعات حاصله به صورت منفرد برای آن مورد خاص گزارش شده است.

در تصویر **CBCT** یک مرد ۲۰ ساله، یک عدد آنومالی **Enamel Pearl** به شکل یک ندول گرد رادیوپاک با حدود مشخص در ناحیه ی فورکای مزیباکال و دیستوباکال دندان مولر دوم بالا سمت راست ( دندان ۷ بالا راست ) مشاهده گردید.

بحث:

همان طور که میدانیم، آنومالی های دندانی همیشه یکی از عوامل مخاطره آمیز برای درمان های دندان پزشکی بوده اند. از آنجایی که وجود این آنومالی های دندانی در نوع طرح درمان های دندان پزشکی موثر هستند پس دانستن شیوع آنها در غربالگری و تشخیص افتراقی و طرح درمان، به دندانپزشک دید و نگاه کلی می دهد و دندانپزشک با دانستن شیوع دقیق آنومالی های مختلف، می تواند اولویت رخداد آن ها را در ذهن خود دسته بندی کرده و در نتیجه در تشخیص های صحیح وی موثر خواهد بود.

**Enamel Pearl** نیز جزئی از آنومالی های رشدی تکاملی است **Enamel Pearl** به معنای گویچه ی مینایی کوچک در ریشه دندان ها با ظاهری صاف و گرد می باشد که محل آن بیشتر در ناحیه ی فورکای دندان می باشد (۱۸، ۱۹)

دانستن احتمال حضور **Enamel Pearl** در دندان فرد و تشخیص زودهنگام آن در پیشگیری از بیماری های پریدنتال به ما کمک می کند، زیرا **Enamel Pearl** به عنوان یک عامل موثر در فعال کردن فاکتورهای پیشرفت دهنده ی بیماری پریدنتال مطرح است (۱۴، ۲۰)

در این مطالعه بررسی از طریق تصاویر **CBCT** که دقتی بیشتر از دقت سایر سیستم های تصویر برداری دارد، صورت گرفت در حالی که در بعضی مطالعات دیگر، از رادیوگرافی های پری اپیکال (۲۰، ۲۱) و یا از رادیوگرافی های پانورامیک (۱۴) که توانایی تشخیص **Enamel Pearl** را با دقت بسیار بالا ندارند و ممکن است باعث خطا در تشخیص شوند، استفاده شده است، به طوری که ما در مطالعه ی خود در یک نمونه ی مشکوک در نمای پانورامیک بازسازی شده این آنومالی را مشاهده کردیم و اگر از ابعاد دیگر و در نمای **MPR** و **MultiPlanar** و **Cross Cut** آن را آنالیز و بررسی نمی کردیم، حتما تشخیص **Enamel Pearl** گذاشته می شد.

در مطالعه جاری بعد از بررسی همه ی نمونه ها، در نمای پانورامیک بازسازی شده تنها در دو نمونه ما با آنومالی **Enamel Pearl** مواجه شدیم؛ که در نمای پانورامیک بازسازی شده یکی از نمونه ها یک **Enamel Pearl** در دندان مولر اول بالا در سمت راست در ناحیه ی فورکا آن مشاهده کردیم که توسط رادیولوژیست متبحر رد شد. در نمونه ی دیگر نیز ابتدا در نمای پانورامیک بازسازی شده در دندان مولر دوم بالا در سمت راست یک آنومالی **Enamel Pearl** مشاهده شد و بعد برای تشخیص نهایی، بررسی آن دندان در نمای **MPR** و **Multiplanar** وجود آنومالی **Enamel Pearl** را به تشخیص و تایید نهایی رساند. که به طور خلاصه این گونه میتوان بیان کرد که در تصویر **CBCT** یک مرد ۲۰ ساله، یک عدد آنومالی **Enamel Pearl** به شکل یک ندول گرد رادیوپاک با حدود مشخص در ناحیه ی فورکای مزیباکال و دیستوباکال دندان مولر دوم بالا سمت راست (دندان ۷ بالا راست) مشاهده شد.

در مطالعه ی **Darwazeh A** (۲۰) ذکر شده که در دو جنس، تفاوت معنی داری به لحاظ شیوع این آنومالی مشاهده نشده است ولی از آنجایی که در مطالعه ی حاضر فقط یک مورد آنومالی **Enamel Pearl** در بین ۴۲۰۰ نمونه ی دندانی مشاهده شد، به همین دلیل نمیتوان در مورد متغیرهایی همچون سن، جنس، نوع دندان، نوع فک، نوع کوادرانت، وضعیت دندانی، بیماری های

## مجله دندانپزشکی کودکان ایران پاییز و زمستان ۱۴۰۰: دوره ۱۷(۱)

پریدنتال و پاکت پریدنتال و ارتباط آن ها با این آنومالی سخنی به میان آورد چرا که برای استناد به ارتباط متغیر ها با هم نیاز به مشاهده ی تعداد نمونه ی بیشتر می باشد.

در مطالعه حاضر همچون مطالعه ی Akgül N (۶) از تکنیک تصویر برداری CBCT برای بررسی دندان ها استفاده شده است در نتیجه دقت انجام کار هر دو مطالعه بالا بوده است. در این مطالعه ی میزان شیوع Enamel Pearl به شکل یک ندول گرد رادیوپاک با حدود مشخص در ناحیه ی فورکای مزیباکال و دیستوباکال دندان مولر دوم بالا سمت راست ( دندان ۷ بالا راست ) در بین ۴۲۰۰ نمونه ی دندانی ۰.۰۲٪ به دست آمده ولی در مطالعه ی Akgül N, et al این شیوع از بین ۱۵۱۸۵ دندان ۰.۲۴٪ گزارش شده که در مطالعه ی Akgül N, et al این میزان شیوع، کمی بیشتر از مطالعه ی ما بوده است. البته این میزان بیشتر میتواند ناشی از تعداد نمونه ی بسیار بیشتر بررسی شده ، در مطالعه ی Akgül N, et al بوده باشد و یا همچنین این اختلاف گزارش میتواند به دلیل تفاوت نژادی و مکان جغرافیایی نیز باشد.

در مطالعه AlHumaid و همکاران (۲۲) برخلاف مطالعه ی حاضر از رادیوگرافی پانورامیک جهت بررسی شیوع آنومالی های دندانی از جمله Enamel Pearl استفاده شد و شیوع این آنومالی در جمعیت ۱۱۰۴ نفری مورد مطالعه را برابر با ۱.۴٪ گزارش کردند که از نتایج مطالعه حاضر بیشتر می باشد. علت این تفاوت در نتایج را می توان علاوه بر بیشتر بودن حجم نمونه مطالعه AlHumaid به متفاوت بودن نوع گرافی مورد بررسی و وجود خطای تشخیصی بیشتر در گرافی های پانورامیک نیز نسبت داد. در مطالعه دیگری مشابه با مطالعه AlHumaid و همکاران جهت بررسی شیوع آنومالی های دندانی در جمعیتی ۴۲۲۰۲۰ نفری در مالزی نیز از گرافی پانورامیک استفاده شد که در این مطالعه نیز شیوع Ectopic Enamel بسیار بیشتر از مطالعه حاضر بوده و برابر با ۲۰٪ گزارش شد و برخلاف مطالعه حاضر شیوع زن و مرد در جمعیت مورد مطالعه یکسان نبوده است (۱۳)

در مطالعه حاضر به طور کلی در جامعه آماری ما از ۱۵۰ نمونه بیمار فقط یک مورد آنومالی Enamel Pearl به شکل یک ندول گرد رادیوپاک با حدود مشخص در ناحیه ی فورکای مزیباکال و دیستوباکال دندان مولر دوم بالا سمت راست ( دندان ۷ بالا راست ) مشاهده شد. قابل ذکر است که همه ی موارد مشکوک به وجود این آنومالی که در هر بعدی مشاهده شد، توسط متخصص رادیولوژی فک و صورت مورد ارزیابی قرار گرفت و طبق نظر رادیولوژیست متبخر موارد مشکوک حذف و فقط یک مورد تایید شد. یعنی طبق مطالعه ی ما با دستگاه CBCT شیوع این آنومالی در جامعه ی ایرانی ۰.۰۲۳۸٪ میباشد. که در واقع میزان شیوع این آنومالی در گزارش مطالعه ی ما کمتر از گزارش مطالعات Darwazeh A (۲۰) ، Versiani (۱۸) ، Çolak H (۱۴) ، Akgül N (۶) بود.

## مجله دندانپزشکی کودکان ایران پاییز و زمستان ۱۴۰۰: دوره ۱۷(۱)

اطلاعات بدست آمده از این تحقیق از حیث فراگیری برای دانشجویان مفید خواهد بود. از طرف دیگر لزوم آگاهی دندانپزشکان و پرودوتیست ها در دندان های با انومالی **Enamel Pearl**، مشهود خواهد کرد.

از جمله محدودیت های این مطالعه میتوان به شیوع اندک آنومالی **enamel peal** اشاره کرد که موجب عدم دستیابی به ارتباط آن با سن، جنس و نژاد شده.

نتیجه گیری:

در جامعه آماری مورد مطالعه، از مجموع ۴۲۰۰ دندان، فقط یک مورد آنومالی **Enamel Pearl** به شکل یک ندول گرد رادیوپاک با حدود مشخص در ناحیه ی فورکای مزیباکال و دیستوباکال دندان مولر دوم بالا سمت راست (دندان ۷ بالا راست) با تصویر برداری **CBCT** مشاهده شد که شیوعی معادل ۰.۰۲٪ در جامعه ی مورد مطالعه می باشد.

منابع:

- 1-Marzouk T, Alves I, Wong C, DeLucia L, McKinney C, Pendleton C, et al. Association between dental anomalies and orofacial clefts: A meta-analysis. *JDR Clin Trans Res*. 2021;6(4):368-81.
- 2-Jahanimoghadam F. Dental anomalies: An update. *Adv Hum Biol*. 2016;6(3):112.
- 3-Kapdan A, Kustarci A, Buldur B, Arslan D, Kapdan A. Dental anomalies in the primary dentition of Turkish children. *Eur J Dent*. 2012;6(02):178-83.
- 4-Emadian M, Malekzadeh Shafaroudi A, Mesgarani A, Afkhaminia F, Nahvi A. Mother's knowledge regarding oral health among their preschool children. *Int J Pediatr*. 2020;8(8):11681-9.
- 5-Baron C, Houchmand-Cuny M, Enkel B, Lopez-Cazaux S. Prevalence of dental anomalies in French orthodontic patients: A retrospective study. *Arch Pediatr*. 2018;25(7):426-30.
- 6-Akgül N, Caglayan F, Durna N, Sümbüllü MA, Akgül HM, Durna D. Evaluation of enamel pearls by cone-beam computed tomography (CBCT). *Med Oral Patol Oral Cir Bucal*. 2012;17(2):e218-e222.
- 7-Rocha B, Andrade J, Valerio C, Manzi F, #225, vio. Enamel pearl diagnosed by cone beam computed tomography: A clinical case report. *IJDR*. 2018;29(4):517-20.
- 8-Sundfeld D, da Silva L, Kluppel O, Santin G, de Oliveira R, Pacheco R, et al. Molar Incisor Hypomineralization: Etiology, Clinical Aspects, and a Restorative Treatment Case Report. *Oper Dent*. 2020;45(4):343-51.
- 9-Grine FE, Holt S, Brink JS, du Plessis A. Enamel pearls: Their occurrence in recent human populations and earliest manifestation in the modern human lineage. *Arch Oral Biol*. 2019;101:147-55.

- 10-Zengin AZ, Sumer AP, Ozturk G, Noujeim M. Imaging characteristics of enamel pearls on CBCT and their co-relation with supernumerary tooth. *Oral Radiol.* 2021;1-8.
- 11-Al-Zoubi IA, Patil SR, Alam MK, Khandelwal SKS, Khattak A, Raghuram P. A Radiographic Study of Prevalence and Location of Enamel Pearls in a Saudi Arabian Adolescent Population. *Pesq Bras Odontoped Clin Integr.* 2018;18(1):3945.
- 12-Yonezu T, Hayashi Y, Sasaki J, Machida Y. Prevalence of congenital dental anomalies of the deciduous dentition in Japanese children. *Bull Tokyo Dent Coll.* 1997;38(1):27-32.
- 13-Kashmoola MA, Mustafa NS, Noor SM, Rozaimie R, Ameer FA. Prevalence of Developmental Dental Anomalies and Defects: A Clinical Survey. *JIDMR.* 2021;14(1):265-272.
- 14-Çolak H, Hamidi M, Uzgur R, Ercan E, Turkal M. Radiographic evaluation of the prevalence of enamel pearls in a sample adult dental population. *Eur Rev Med Pharmacol Sci.* 2014;18(3):440-4.
- 15-Mariz ACR, de Brito GM, Farias DA, Machado AW, Campos PSF. A rare case of enamel pearl in canine tooth. *J Oral Diag.* 2019;4(1):1-3.
- 16-Ravanshad S, Khayat S, Freidonpour N. The prevalence of pulp stones in adult patients of Shiraz Dental School, a radiographic assessment. *J Dent (Shiraz).* 2015;16(4):356.
- 17-da Silva EJNL, Prado MC, Queiroz PM, Nejaim Y, Brasil DM, Groppo FC, et al. Assessing pulp stones by cone-beam computed tomography. *Clin Oral Investig.* 2017;21(7):2327-33.
- 18-Versiani M, Cristescu R, Saquy P, Pécora J, de Sousa-Neto M. Enamel pearls in permanent dentition: case report and micro-CT evaluation. *Dentomaxillofac Radiol.* 2013;42(6):20120332.
- 19- Mao X-q. Root-like enamel pearl: a case report. *J Med Case Reports.* 2014;8(1):1-4.
- 20-Darwazeh A, Hamasha AA-H. Radiographic evidence of enamel pearls in Jordanian dental patients. *Oral Surg Oral Med Oral Pathol Oral Radiol Endod.* 2000;89(2):255-8.
- 21-Anderson P, Elliott J, Bose U, Jones S. A comparison of the mineral content of enamel and dentine in human premolars and enamel pearls measured by X-ray microtomography. *Arch oral biol.* 1996;41(3):281-90.
- 22-Alhumaid J, Buholayka M, Thapasum A, Alhareky M, Abdelsalam M, Bughsan A. Investigating prevalence of dental anomalies in Eastern Province of Saudi Arabia through digital orthopantomogram. *Saudi J Biol Sci.* 2021;28(5):2900-6.